

# 網膜色素変性診療ガイドライン 2026

厚生労働科学研究費補助金難治性疾患政策研究事業網膜脈絡膜・視神経萎縮症に関する調査研究班  
(研究代表者：近藤峰生) 網膜色素変性診療ガイドライン作成ワーキンググループ<sup>†</sup>

## 第1章 スコープ

### I 定義, 病因, 疫学

#### 1. 定義

網膜色素変性(retinitis pigmentosa: RP)は、主に視細胞および網膜色素上皮細胞を原発とした進行性の広範な変性がみられる遺伝性の疾患群である。多くは病初期に杆体の変性が現れる。杆体の変性が先行し、徐々に錐体の変性が生じるものを杆体錐体ジストロフィと称するが、RPは一般にこれと同義的に理解されている。これらとともに、生後早期に網膜変性を発症するLeber先天盲、感音難聴を合併するUsher症候群や全身疾患に合併するもの、脈絡膜の変性を主体とするものなども含めて「網膜色素変性とその類縁疾患」と一括りにして記載されることもある。錐体の機能障害から始まる錐体(杆体)ジストロフィおよび、眼底の黄斑に両眼性、進行性の病変を呈する黄斑ジストロフィは別の疾患群として区別されることが多い。RPは、2015年1月1日より国が定める110疾病の指定難病の一つに認定された(<https://www.nanbyou.or.jp/entry/337>)。

本ガイドラインでは、杆体錐体ジストロフィを基本病態とするRPを主対象とし、Leber先天盲、錐体ジスト

ロフィ、Stargardt病などは臨床的鑑別が重要な類縁疾患として別項に記載する。

#### 2. 病因

遺伝子異常によって起こり、多くはメンデル遺伝形式をとる。RPと関連する遺伝子が、100種類以上報告されている(<https://retnet.org>)。RPに関連する遺伝子の多くは、視覚サイクル、光シグナルトランスダクションなどの機能、視細胞の構造や維持に関連するもの、網膜色素上皮で働く遺伝子であるが、機能が未解明なものも少なくない。常染色体顕性(autosomal dominant: AD, 10~23%程度)、常染色体潜性(autosomal recessive: AR, 20~35%程度)、X連鎖性(X-linked: XL, 1.5~5%程度)のいずれかの遺伝形式を取るが、家系内に他の発症者が確認できない孤発性(sporadic, 48~63%程度)も存在する<sup>1)2)</sup>(<https://www.nanbyou.or.jp/entry/196>)。孤発性のなかにはARが多く含まれていることが報告されている<sup>3)</sup>。

#### 3. 疫学

##### 1) 有病率

特定医療費(指定難病)受給証所持者数は、2014年度の29,330人をピークに減少傾向で、2023年度は20,687人である(難病情報センターホームページ:<https://www.nan>)

†：厚生労働科学研究費補助金難治性疾患政策研究事業網膜脈絡膜・視神経萎縮症に関する調査研究班網膜色素変性診療ガイドライン作成ワーキンググループ

委員長：池田 康博(宮崎大学医学部感覚運動医学講座眼科学分野)

委員：近藤 寛之(産業医科大学眼科学教室)

林 孝彰(東京慈恵会医科大学眼科学講座)

前田亜希子(神戸市立神戸アイセンター病院)

西口 康二(名古屋大学大学院医学系研究科眼科学)

平見 恭彦(神戸市立神戸アイセンター病院)

藤波 芳(国立病院機構東京医療センター臨床研究センター視覚研究部)

大石 明生(長崎大学大学院医歯薬学総合研究科眼科・視覚科学分野)

村上 祐介(九州大学大学院医学研究院眼科学分野)

秋山 雅人(九州大学大学院医学研究院眼病態イメージング講座)

平形 寿彬(順天堂大学医学部眼科学講座)

秋葉龍太郎(千葉大学大学院医学研究院眼科学)

連絡責任者：889-1692 宮崎市清武町木原 5200 宮崎大学医学部感覚運動医学講座眼科学分野

池田 康博 E-mail: ymocl@med.miyazaki-u.ac.jp

利益相反：池田康博(カテゴリーF: ID ファーマ, カテゴリーI: ViXion, カテゴリーP), 西口康二(カテゴリーF: 参天製薬, JCR ファーマ, カテゴリーP), 平見恭彦(カテゴリーF: 参天製薬, 住友ファーマ, ビジョンケア, RACTHERA, VCCT), 村上祐介(カテゴリーF: 興和, Next Generation Gene Therapeutics, カテゴリーP), 秋山雅人(カテゴリーF: ニデック)

byou.or.jp/entry/1356). 本邦では4千~8千人に一人の割合で発症するとされているが、患者総数は少なくとも3万人を超えていると推定される。

## 2) 人種差

疾患頻度に関する人種差は小さく、社会の婚姻に関連する習慣や宗教に基づく近親婚の頻度に影響を受ける。世界的にも3千~5千人に1人の割合で発症するとされている<sup>4)5)</sup>。原因となる遺伝子変異の頻度には違いがある。本邦ではEYS遺伝子(AR-RP)の変異が最も多く、原因遺伝子が同定された症例の30~50%を占める<sup>1)6)7)</sup>。その他に、USH2A(AR-RP)、RPGR(XL-RP)、RHO(AD-RP)の頻度が高い<sup>1)6)7)</sup>。

## 3) 性差

常染色体遺伝を示すものでは、性差はほとんどない。XL遺伝の場合は、女性の保因者はまったく症状がないものから、発症するものまで個人差がある。

## 4) 本邦の視覚障害に占める頻度

18歳以上では、2019年度にあらたに視覚障害による身体障害者手帳を取得した約1万6千人のうち、RPは2,145人(13.0%)で緑内障(40.7%)に次ぐ第2位で、その約70%が1級と2級である<sup>8)</sup>。

## II 病型分類

RPの分類は、日本では臨床所見を判定基準の中心に据え、典型的な臨床所見を呈する定型RPと非定型RPに分類されてきたため、本ガイドラインも、従来の判定基準に則った分類を採用し、定型RP(杆体錐体ジストロフィ)、非定型RP、全身疾患に合併するRPに分類した(表1)。しかしながら、分子遺伝学の進歩により、RPの原因遺伝子が数多く明らかになったことで、遺伝子異常やこれによって生じる分子生物学的あるいは生化学的な異常を基準として分類を試みるのが、今後必要になってくると考えられる。

### 1. 定型RP：杆体錐体ジストロフィ

杆体が先行して障害され、それに遅れて錐体が障害を受けるタイプ。周辺部の視野障害とともに、視力低下、中心付近の網膜感度の低下、色覚異常を比較的早期から生じる場合がある。暗順応網膜電図(electroretinogram: ERG)(杆体応答、フラッシュERG)の振幅低下に加えて、明順応ERG(錐体応答、フリッカERG)は種々の程度の低下が認められる。光干渉断層計(optical coherence tomography: OCT)では比較的早期から黄斑部周囲網膜の外層構造に変化が生じる。このうち、杆体の障害が中心で、錐体は末期まで障害を受けないサブタイプがあり、求心性視野狭窄が高度な状態でも中心視力が保たれる症例が多い。また、このサブタイプではOCTでも黄斑部周囲網膜の外層構造は比較的広い範囲で保たれている。早期から視野欠損とともに視力低下が起こる症例とは明らかに視力予後が異なることには留意が必要である。

表1 網膜色素変性の分類

I. 定型網膜色素変性：杆体錐体ジストロフィ
II. 非定型網膜色素変性
1. 無色素性網膜色素変性
2. 片眼性網膜色素変性
3. 区画性網膜色素変性
4. 中心型、傍中心型網膜色素変性
5. 白点状網膜症
III. 全身疾患に合併する網膜色素変性
1. 繊毛病(ciliopathy)
1) Usher 症候群
2) Bardet-Biedl 症候群
3) Senior-Løken 症候群
4) Alström 症候群
5) Joubert 症候群など
2. 先天性代謝異常
1) ライソゾーム病
・ムコ多糖症I型(Hurler 症候群)
・ムコ多糖症II型(Hunter 症候群)など
2) ペルオキシソーム病
・成人型 Refsum 病
・乳児型 Refsum 病など
3) 脂質代謝異常症
・無β-リポ蛋白質血症(Bassen-Kornzweig 症候群)など
4) ミトコンドリア病
・Kearns-Sayre 症候群など
3. 筋ジストロフィ
・筋強直性ジストロフィなど
4. その他

## 2. 非定型RP

### 1) 無色素性RP

RPの眼底に特徴的な色素沈着が認められないタイプ。年齢が進むと色素沈着が目立つようになる症例も多く、若年者の場合は定型RPの初期の眼底を観察している可能性もある。

### 2) 片眼性RP

片眼にのみRPが認められるタイプ、もしくはRPの病期に大きな左右差が認められるタイプ。続発性の網膜変性との鑑別が必須となる。

### 3) 区画性RP

両眼対称性に1もしくは2象限の限られた網膜にのみ特徴的な色素沈着を認めるタイプ。進行は緩やかで、夜盲や視野障害などの自覚症状が乏しい症例も多く、多くは予後良好である。ERGは比較的保たれている症例が多い。

### 4) 中心型RP、傍中心型RP

暗順応ERG(杆体応答、フラッシュERG)の振幅低下に比較して、明順応ER(錐体応答、フリッカERG)の振幅低下の程度は軽いが、網膜病変と視野異常が中心あるいは中心付近から生じるタイプ。夜盲は軽い。自覚症状がほとんどない症例から視力低下を比較的早期より認める症例まであり、病変の生じる場所によって視力の予後はさまざまである。錐体杆体ジストロフィやStargardt病な

どとの鑑別は難しい場合がある。

### 5) 白点状網膜症

黄斑部を除く網膜に白色から黄色の点状の孤立性病変を幼少時より認め、加齢とともに密度が増加していく。定型 RP と同様に進行性であり、色素沈着や網膜血管の狭細化を伴い、夜盲や視野狭窄などの症状を認める。ERG の振幅低下も認める。非進行性の夜盲が認められる眼底白点症(白点状眼底)との鑑別が必要である。

## 3. 全身疾患に合併する RP

### 1) 繊毛病(ciliopathy)

繊毛病は、多くの細胞に存在する毛状の細胞小器官である繊毛の機能不全によって生じる疾患である。網膜においては、視細胞の内節と外節をつなぐ「視細胞繊毛」が障害されるとともに、他の細胞に存在する繊毛も影響を受けることで、RP が全身疾患の症状の一つとして発症する。

#### i) Usher 症候群

難聴に RP を伴う Usher 症候群は RP とは別に、国が定める 110 疾病の指定難病の一つに該当する (<http://www.nanbyou.or.jp/entry/3146>)。内耳に存在する有毛細胞の繊毛と視細胞繊毛に共通する病態が推定されている。難聴の程度は中等度から重度まで幅広く、先天性に発症する例がほとんどを占める。

日本における 2018 年の調査において人口 10 万人あたり約 0.4 人の頻度と推定されている。AR 遺伝性疾患であり、以下の 3 つのタイプが存在する。タイプ 1: 先天性の高度から重度難聴を呈する。両側前庭機能障害を伴う例が多く、視覚症状は 10 歳前後より生じる。タイプ 2: 先天性の高音障害型難聴を呈する。視覚症状は思春期以降に生じることが多く、前庭機能は正常である例が多い。タイプ 3: 進行性の難聴を呈し、前庭機能障害の有無、および視覚症状の発症時期はさまざまである。原因遺伝子としては、タイプ 1 では *MYO7A*, *USH1C*, *CDH23*, *PCDH15*, *USH1G*, *CIB2*, タイプ 2 では *USH2A*, *GPR98*, *DFNB31*, タイプ 3 では *CLRN1* などが同定されている。また、一部の原因遺伝子では、難聴を伴わない RP においても病的バリエーションが検出されることがある。

#### ii) Bardet-Biedl 症候群

肥満、RP、性器発育不全、知的発達症(知的障害)、指趾の奇形(多指症、合指症)を主徴とする疾患である。黄斑の萎縮が比較的早期に認められ、視力が低下する症例が多い。AR 遺伝性疾患であり、原因遺伝子としては、*BBS1* や *BBS10* などがある。

#### iii) Senior-Loken 症候群

尿細管上皮細胞の繊毛機能低下によるネフロン瘻と RP の 2 つの主要な特徴を持つ疾患であり、特に思春期までに腎不全が進行する若年型の頻度が高い。AR 遺伝性疾患であり、原因遺伝子としては、*NPHP1*, *IBCB1*

(*NPHP5*), *CEP290*(*NPHP6*)などがある。

#### iv) Alström 症候群

*ALMS1* 遺伝子の病的バリエーションにより発症する、視覚障害、難聴、肥満、糖尿病、心筋症などを呈するまれな AR の遺伝形式を取る多臓器性繊毛病である。

#### v) Joubert 症候群

小脳虫部の欠損あるいは低形成と、発達の遅れ、筋緊張低下、呼吸の異常、眼球運動の異常などの症状を示す症候群で、*CEP290* を含む繊毛に関する多数の原因遺伝子が知られている。

### 2) 先天性代謝異常

#### i) ライソゾーム病

##### ・ムコ多糖症 I 型(Hurler 症候群)

$\alpha$ -L-イズロニダーゼの先天性な欠損により発症する AR 遺伝性疾患である。RP に加え、ムコ多糖症に共通する Gargoyle 顔貌、知的発達症(知的障害)、水頭症、感音性難聴、関節拘縮、ヘルニア(臍、鼠径)などが認められる。その他の眼所見としては、進行性の角膜実質混濁や緑内障が認められることがある。

##### ・ムコ多糖症 II 型(Hunter 症候群)

イズロン酸-2-スルファターゼの先天性な欠損による XL 遺伝性疾患である。RP に加え、ムコ多糖症に共通する Gargoyle 顔貌、知的発達症(知的障害)、水頭症、感音性難聴、関節拘縮、ヘルニア(臍、鼠径)などが認められる。その他の眼所見としては、進行性の角膜実質混濁や緑内障が認められることがある。

#### ii) ペルオキシソーム病

##### ・成人型 Refsum 病

フィタン酸代謝異常によって RP、末梢神経障害、小脳失調、魚鱗癬などを呈する。体内に蓄積するフィトン酸やレプタノ酸などの長鎖脂肪酸を制限する食事療法が有効なまれな AR 遺伝性疾患である。20 歳前後に発症する。原因遺伝子としては、*PHYH*, *PEX7* が知られている。

##### ・乳児型 Refsum 病

ペルオキシソーム機能の欠損によりプチル酸やフィトン酸などの脂肪酸が体内に蓄積し、出生直後から重度の神経障害、肝障害、顔貌異常などを呈する AR 遺伝性疾患である。眼症状として RP、眼振がみられることがある。原因遺伝子としては、*PEX1* を含む *PEX* 遺伝子が知られている。

#### iii) 脂質代謝異常症

##### ・無 $\beta$ -リポ蛋白質血症(Bassen-Kornzweig 症候群)

先天性脂質輸送異常症で、アポ B を介したりポ蛋白質の形成が障害されるため、脂質や脂溶性ビタミンの吸収不良がある。RP に加え、出生後早期から脂肪便、発達遅滞、運動失調、低身長などを呈する。脂溶性ビタミン補充や中鎖脂肪酸中心の食事療法が有効である。AR の遺伝形式を取り、原因遺伝子としては、*MTTP* が知られている。

## iv) ミトコンドリア病

## ・Kearns-Sayre 症候群

進行性の外眼筋麻痺に胡麻塩状眼底を呈するRPと心伝導障害を合併する。孤発型、小児期から成人で発症。その他の眼所見として、眼瞼下垂が認められる。

## 3) 筋ジストロフィ

## i) 筋強直性ジストロフィ

成人に多いAR遺伝性疾患で、筋強直、筋力低下を主徴とし、心伝導障害など多臓器に合併症を生じる。眼科領域では白内障、RPを伴うことが知られている。

## 4) その他

Alagille症候群、Cockayne症候群、Hallervorden-Spatz症候群、Rud症候群など、まれな疾患との合併も報告されている。

## III 診 断

## 1. 診断基準(認定基準)

RPの認定基準を表2に示す。指定難病の申請に際して必要な臨床調査個人票の記載は、2015年1月1日からは都道府県知事に指定された「難病指定医」の資格を持つ医師のみが行うことができる。

## 2. 自覚症状

## 1) 夜盲

夜間や暗所での視力低下や暗順応の遅延は、最初に現れる症状の一つであるが、発症時期はさまざまである。杆体機能の低下により早期から自覚する場合もあれば、杆体の減少が進行してから自覚する場合が想定される。生活環境によってはほとんど自覚していない例もあるが、経過とともに進行を訴える。

## 2) 視野狭窄

中間周辺部視野の障害を成人になって自覚する例が多い。視野の欠損はより周辺に広がっていくとともに、中心近くにも及ぶ。進行例では、しばしば中心のみ視野が残存する。一部に下方の視野が広く残存する例がある。多くは左右対称性の変化を示す。実際には、患者自身は視野障害として自覚していないことも多く、人とよくぶつかる、急に人や物が目の前に現れる、よくつまづくなどを経験していることも多い。

## 3) 視力低下

視力障害の現れかたはさまざまで、かすみ感、コントラストの弱い文字や罫線の読みとりの困難、像の一部の欠損、歪みなどの訴えがある。定型RPでは、初期には杆体の変性のみであるために、視力障害はみられないことが多い。病気の進行に伴い、錐体の変性が生じてくると視力障害が出現する。また、黄斑部の病変を合併した場合も視力低下を生じる可能性がある。

## 4) 羞明・昼盲

視力障害と関連する症状として羞明(眩しさ)を訴える例が多い。昼盲は夜盲と対照的な症状で、明所での視覚

表2 網膜色素変性の認定基準

A. 症状
(1)経過
①進行性の自覚症状
(2)自覚症状(いずれか1つ以上)
①夜盲
②視野狭窄
③視力低下
④羞明(または昼盲)
B. 検査所見
(1)眼底所見(いずれか2つ以上)
①網膜血管狭細化
②粗造な網膜色調
③骨小体様色素沈着
④多発する白点
⑤視神経萎縮
⑥黄斑変性
(2)網膜電図の異常(減弱型、陰性型、消失型)
(3)眼底自発蛍光所見(網膜色素上皮萎縮による過蛍光または低蛍光)
(4)光干渉断層像(中心窩におけるエリプソイドゾーンの異常:不連続または消失)
C. 遺伝学的検査
D. 鑑別診断の除外〔炎症性疾患(梅毒、トキソプラズマなど)、続発性疾患(中毒性、外傷、網膜剥離など)〕

## 【診断の判定】

- ①進行性の病変である
- ②A(2)の自覚症状でいずれか1つ以上の症状がみられる
- ③B(1)の眼底所見でいずれか2つ以上の所見がみられる
- ④B(2)の網膜電図で異常がみられる
- ⑤Dで炎症性または続発性でない

上記、①～⑤のすべてを満たすものを指定難病としての網膜色素変性と診断する

## 【重症分類】

I度:矯正視力0.7以上,かつ視野狭窄なし

II度:矯正視力0.7以上,かつ視野狭窄あり

III度:矯正視力0.7未満,0.2以上

IV度:矯正視力0.2未満

注1:矯正視力,視野ともに,良好なほうの眼の測定値を用いる

注2:視野狭窄ありとは,中心の残存視野がGoldmann I-4指標で20°以内とする

障害を特徴とする。いずれも、錐体機能障害の表れと考えられる。白内障による光の散乱に伴う羞明や昼盲と、網膜機能障害に伴うものとの鑑別は重要である。

## 5) その他の眼症状(霧視、光視など)

視力障害が顕著になるとともに、外界と関係なく色のついた光や点滅する光のようなものを感じることもある。一過性の場合もあれば、終日続く場合もある。黄斑の変性、黄斑上膜や黄斑牽引症候群の合併により、左右の像の大きさの違いや変視、歪視を自覚する。

## 3. 予 後

一般的に、病状の進行は緩徐であり、発症から失明に至るまでには数十年を要することが多い。進行速度には個人差があり、30～40代で失明に至る例もあれば、80歳になっても支障のない視力を保つ例もある。進行速度には原因遺伝子や病的バリエーションの種類が関与するが、同

一家系内でも進行速度に差がみられることは少なくない。黄斑部の視細胞変性の進行に応じて、周辺視野の狭窄とは独立した形で、中心暗点が現れ視力障害を来す例もある。

#### 4. 問 診

##### 1) 現病歴

発症(自覚症状出現)の時期、過去の最高視力を含めた視力の推移、夜盲、昼盲、視野狭窄の出現の時期や症状の進行について聴取する。20~40代に症状を自覚することが多いが、発症時期は幼児から壮年に至るまで多様である。

##### 2) 既往歴

網膜炎症性疾患の有無、全身疾患の有無、治療歴、外傷歴、食習慣、薬物摂取の有無(抗精神病薬、クロロキン製剤)、癌の治療歴が必要になる。鑑別のため、聴力障害、小児期の手術例(多指症など)や神経疾患有無の確認を行う。

##### 3) 家族歴

家系構成員、発端者と類似した症状を持つ構成員の有無について聴取する。同じ家系内において、黄斑・錐体ジストロフィや夜盲として診断を受けている構成員がいる可能性もある。また、近親婚の有無、出身地も参考となる。

#### 5. 眼科学的検査

##### 1) 視力検査

裸眼視力と矯正視力を測定する。RPでは、視力検査表の種類や室内の照明などの影響を受けやすい。また、視野狭窄のため、視標を見つけることが困難な場合がある。

##### 2) 視野検査

###### i) 動的量的視野検査

Goldmann型視野計が主に用いられる。初期から中期の段階では、網膜変性部位に一致して、輪状、地図状暗点がみられ、末期には求心性視野狭窄が認められる(図1, 図2)。中心型RPでは中心暗点を認める。病初期の視野狭窄のスクリーニングに有用であるとともに、周辺部を含めた視野全体の状態の把握ができるため、視野障害の程度判定に用いられている。視野狭窄の進行の定量化や、治療効果の判定には、検査結果のばらつきが課題となることがある<sup>9)10)</sup>。

###### ii) 静的視野検査

中心30°または10°の評価に用いられる(図3)。定量化された測定結果が得られるため、中等度以上に進行した症例においては、視野変化を定量的に求めることに適している。Humphrey視野計(Humphrey field analyzer: HFA)を用いHFA10-2プログラムで計測した場合、視力予後や視機能の評価にmean deviation(MD)値や中心4点の網膜感度を用いた解析が有用である<sup>11)~13)</sup>。

##### 3) 細隙灯顕微鏡検査

本検査では、角膜、前房、水晶体、前部硝子体や眼底

を詳細に観察する。

###### i) 角膜

典型的なRPと直接関連する角膜合併症の報告はないが、類縁疾患であるLeber先天盲には円錐角膜を合併しうることが報告されている。また、クリスタリン網膜症では、角膜にも微細な閃輝性の結晶沈着物を認めることがある。

###### ii) 前房・隅角

急性緑内障発作を生じた症例が約1%でみられたと報告されている<sup>14)</sup>。またZinn小体脆弱化による水晶体亜脱臼や脱臼に伴い、急性緑内障発作を生じる症例がある。初診時ならびに経過観察中に散瞳前の前房深度と閉塞隅角の有無を確認することは重要である。原発閉塞隅角緑内障の発症リスクがRP患者で高いことが報告されている<sup>15)16)</sup>。

###### iii) 水晶体

RP患者は加齢による影響と比較し、比較的若年から白内障が認められる。後囊下混濁は特徴的で約50%の患者に認められると報告されている<sup>17)</sup>。また、Zinn小帯脆弱化による水晶体動揺、水晶体亜脱臼や脱臼が認められる場合がある<sup>18)</sup>。白内障術後においては、嚢胞様黄斑浮腫(cystoid macular edema: CME)が発生する割合は10~14%と高く<sup>17)</sup>、後発白内障や前囊収縮も高頻度に認められる。

###### iv) 前部硝子体

スリット光を細くして水晶体の後方を観察すると前部硝子体に混濁がみられる症例がある。また前部硝子体内に細胞を認めることがある<sup>19)</sup>。

#### 4) 眼底検査

典型的な所見として、粗造な網膜色調に加え、周辺部網膜に骨小体様や点状、斑状の色素沈着があるが、認められないこともある(図4)。多くの場合、網膜血管は狭細化している。また、視神経乳頭の蠟状蒼白化を示す例もある。症例によっては、CME、黄斑上膜、黄斑円孔、中心窩分離のような黄斑部病変を伴うことがある。区画性RPの場合は、左右眼対称に一部の区画のみに変性所見がみられ、時にほとんど進行しない例もある。

#### 5) 眼底自発蛍光

眼底自発蛍光(fundus autofluorescence: FAF)は、網膜色素上皮の機能を反映しており、初期には過蛍光を、網膜色素上皮の障害が高度になる末期には障害部位に一致して低蛍光を示す(図5)。また、定型例では黄斑周囲にリング状にFAFの過蛍光領域がみられ、リング内側境界より内側では、エリプソイドゾーン(ellipsoid zone: EZライン)および外境界膜が存在し、網膜外層は保たれている。リングに一致する部位ではEZラインは消失し、リングの外側では外境界膜も消失し、網膜外層は菲薄化している<sup>20)</sup>。FAFは非侵襲的な検査で、網膜色素上皮の変化をより明瞭に捉えることができるため、経過観察に有用

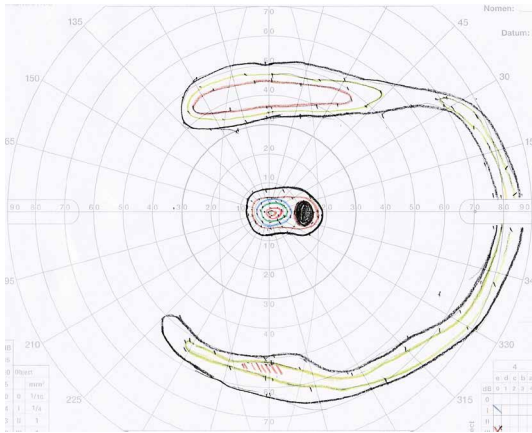


図 1 Goldmann 視野検査.  
輪状暗点(右眼).

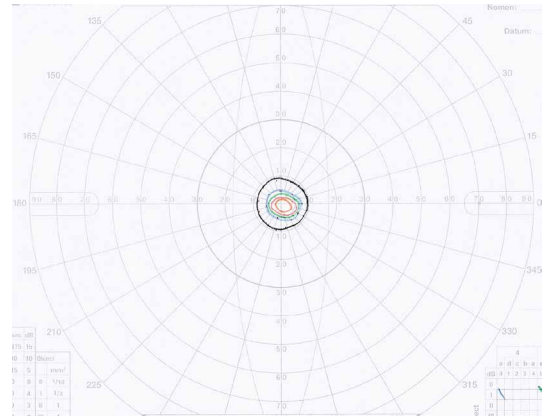


図 2 Goldmann 視野検査.  
求心性視野狭窄(右眼).



図 3 Humphrey 視野検査(中心 10°).  
求心性視野狭窄.

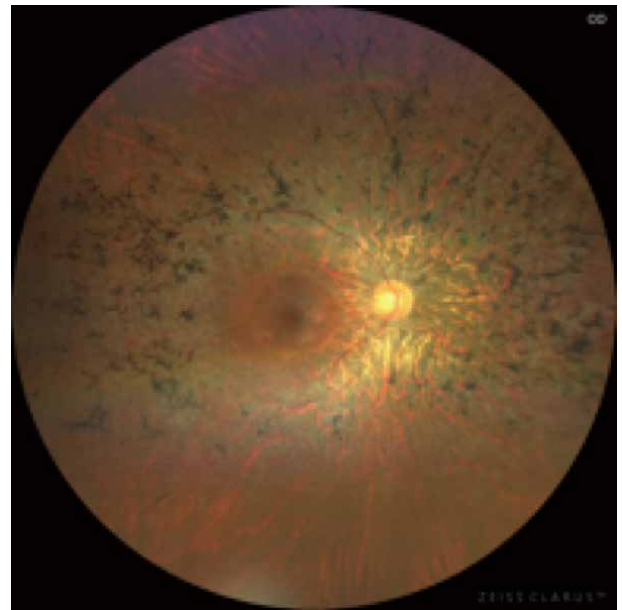


図 4 眼底写真(右眼).  
骨小体様の色素沈着, 網膜色素上皮萎縮, 多発する白点, 網膜血管の狭細化を認める.

である.

### 6) OCT

近年, OCTはRPの臨床でも広く使用されている. OCTでは視細胞外節の消失やそれに続発する視細胞体の変性による外顆粒層の菲薄化, 網膜色素上皮の障害などを直接に観察することができ, 病状の把握, 病態の理解などにも大きく貢献している(図6). 特に, EZラインが病状の進行に伴いその連続性を失い, やがて消失する. さらに視細胞の障害が進むと外境界膜が消失し, 外顆粒層が菲薄化する<sup>21)22)</sup>. しばしばRPに合併するCMEや黄斑上膜は検眼鏡的には観察が難しい場合もあり, OCTが有用である<sup>23)24)</sup>(図7). その他, 黄斑円孔, 中心窩分離症といった黄斑病変が合併することがある(図8). RPの網膜所見を検眼鏡的に十分に観察し, 視野やERGなどの機能検査と合わせて総合的に評価することが重要と考えられる.

### 7) 全視野網膜電図(full-field ERG)

多くの場合では, 初期から消失型もしくは減弱型のERG波形を示す(図9). 杆体応答は錐体応答よりも早期かつ強く障害される. 錐体応答が優位に障害されている場合には, RP以外の疾患を疑うべきである. 診断確定および指定難病の新規申請の際には必須の検査である. 網膜色素上皮の色調が変化をする自己免疫網膜症(autoimmune

retinopathy : AIR)や網脈絡膜に生じる炎症性疾患は, しばしば眼底所見だけでは鑑別が困難なことがあり, その際にはERGが有用となる. 一方, RP以外の網膜変性疾患も進行すると眼底所見, ERG所見ともにRPと類似することも多い. 全視野網膜電図(full-field ERG)を用いて杆体・錐体の両者の波形を記録するとより鑑別に有用である.

### 8) 色覚検査

仮性同色表, Farnsworth dichotomous test panel D-15(パネルD-15), Farnsworth-Munsell 100 hue test(100ヒューテスト)による検査が用いられる. 視力低下がある例では色覚障害を伴うことが多く, 後天青黄色異常が高頻度に検出される. 錐体機能の低下とともに, 色覚障害は強まる.

## 6. 遺伝学的検査

一般的に医療における遺伝学的検査は、遺伝子の塩基配列や構造の変化を検出することを目的とし<sup>17)</sup>、診断や予後の推定、カウンセリング、治療方針の決定において重要性が高まっている<sup>25)</sup>。我が国では、2023年より遺伝性網膜ジストロフィ (inherited retinal dystrophy : IRD) の遺伝子パネル検査システム「PrismGuide™ IRD パネルシステム」が保険適用となった。82 個の IRD の病因遺伝子に対して、重要情報をコードする領域(エクソン)の塩基配列を網羅的に解析可能なパネル検査である。しかし、2025年6月の時点では、同じく保険収載された

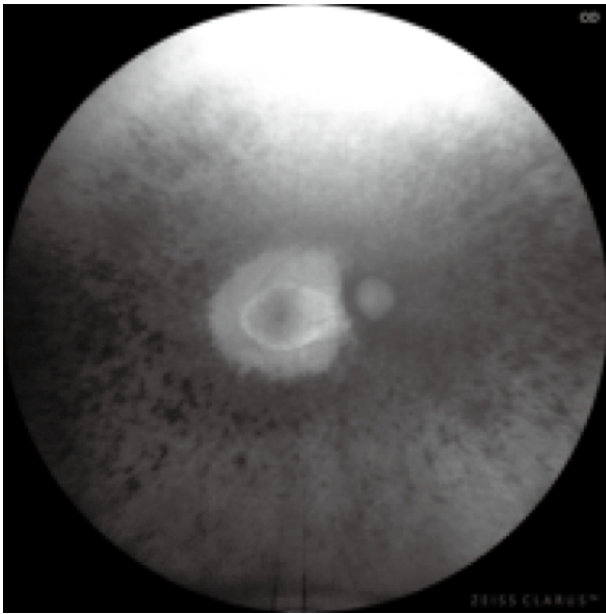


図 5 眼底自発蛍光(右眼).  
網膜色素上皮の変性に伴う低蛍光, 網膜色素上皮の機能異常に伴う黄斑周囲のリング状の過蛍光を認める.

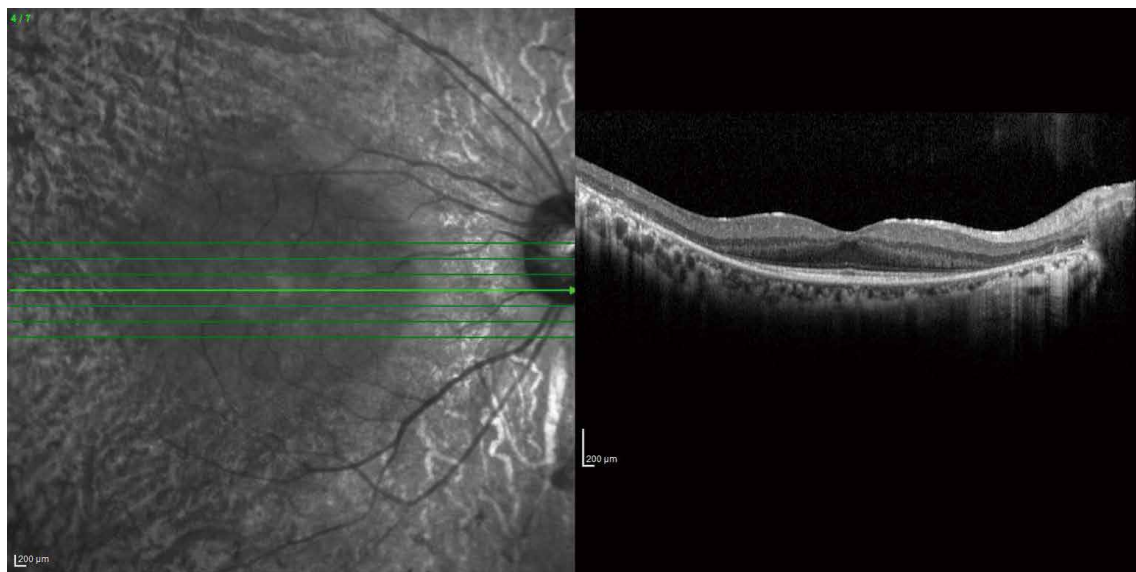

図 6 光干渉断層計(OCT)画像(右眼).  
黄斑部周辺の網膜外層萎縮を認める.

*RPE65* 遺伝子治療の対象となりうる *RPE65* 関連 IRD が疑われる若年発症者のみが保険適用となっている。その他の患者については、自費検査もしくは一部施設で行っている遺伝子解析研究などにより検査可能である。しかしながら、解析の精度の基準をクリアしていない「PrismGuide™ IRD パネルシステム」以外の遺伝子検査結果は参考にはなるものの、直接診断に用いることはできない。また、検査結果の解釈は容易でない場合もあり、解釈は定められた基準をもとに複数の専門家によって行われることが望ましい<sup>26)</sup>。一方で、遺伝子検査の陽性結果の特異度は高く、米国をはじめとする諸外国では、診断の確定、予後の予測、治療開発の推進などの目的で広く行われている。

## IV 類縁疾患・鑑別診断

### 1. IRD

#### 1) Leber 先天盲

1869年にLeberによって報告されたRPの類縁疾患で、生後早期(多くは生後6か月以内)より高度に視力が障害される。これまでに26種類以上の原因遺伝子が同定されており、ほとんどがAR遺伝の形式を取る。臨床所見は多様であるが、次の4つの臨床的な特徴を有する。生後早期からの高度な視機能障害、感覚性眼振、対光反射の欠如もしくは高度障害(黒内障瞳孔)、ERGの異常(消失型もしくは著しい減弱)である。自分の指などで眼球を押さえる行動も時にみられ、指眼現象と呼ばれる。眼底所見は症例によりさまざまである。

#### 2) コロイデレミア

網膜色素上皮、脈絡膜血管の萎縮による特徴的な黄白色の眼底所見を示すXL遺伝の類縁疾患で、幼少期より発症して、網脈絡膜萎縮は緩徐に進行する(図10)。Ch-

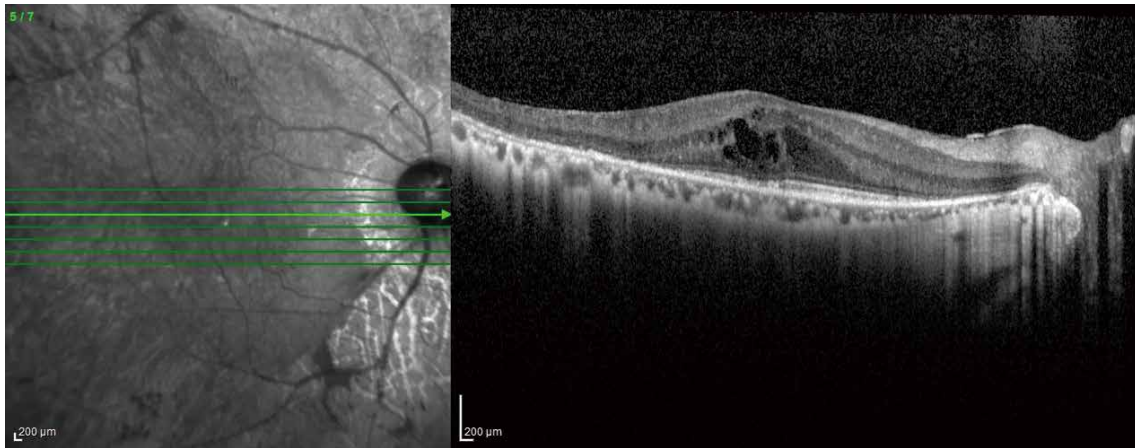


図 7 OCT 画像(右眼).  
網膜色素変性に生じた黄斑浮腫.

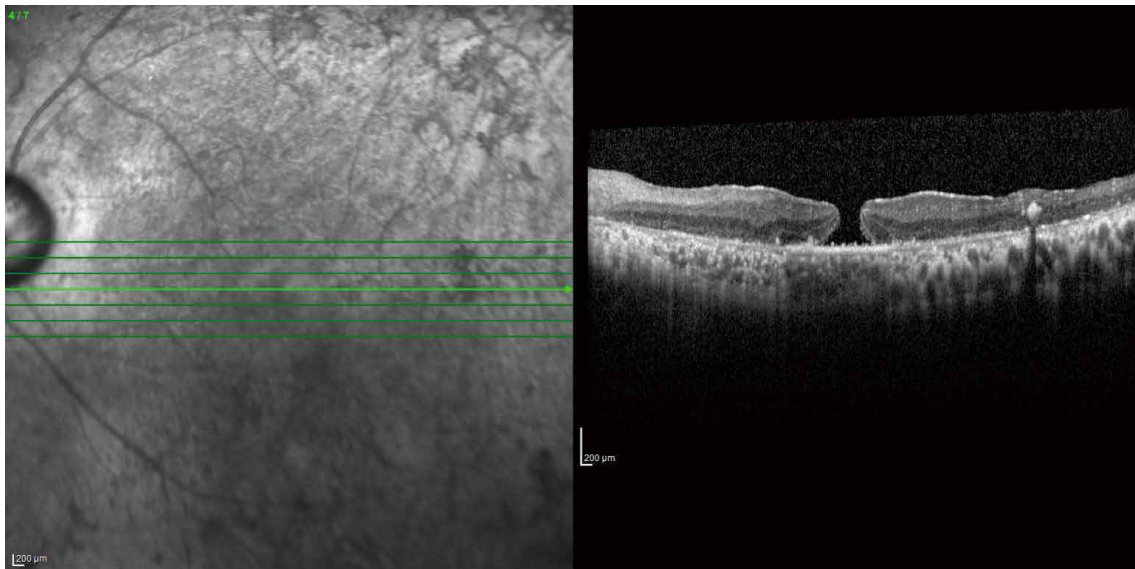


図 8 OCT 画像(左眼).  
網膜色素変性に生じた黄斑円孔.

*oroïderemia(CHM)*〔別称：*Rab escort protein-1(REP-1)*〕遺伝子の病的バリエントを認めることが多い。RPと同様に、幼少期より夜盲を自覚する経過が典型的で、進行性の視野障害、視力障害を呈する。視力は中期まで比較的良好に保たれるが、40歳を超えると大きく低下することが多い。視野検査では、初期は輪状暗点を示すが、後期には求心性狭窄を示す。蛍光眼底造影検査では、網膜色素上皮の萎縮により、脈絡膜血管が容易に透見できる。ERGは初期より振幅の低下を認める。

### 3) クリスタリン網膜症

網膜や周辺部角膜表層に閃輝性のクリスタリン顆粒の沈着を認めるAR遺伝の類縁疾患で、*cytochrome P450 family 4 subfamily V member 2(CYP4V2)*の病的バリエントを認めることが多い(図11)。CYP4V2を発現する網膜色素上皮細胞が主に障害されることから、FAFでは斑状の低蛍光像がみられる。OCTでは網膜外層に outer

retinal tubulation がみられる頻度が高い。臨床経過はRPと同様に、進行性の視野障害、視力障害を呈する。予後は症例によって異なるが、中年期以降に視力が著しく低下することが多い。

### 4) 脳回状網脈絡膜萎縮

大脳表面のしわ(脳回)に例えられる特徴的な網脈絡膜萎縮像が周辺部網膜にみられ、後囊下白内障をしばしば合併するAR遺伝の代謝性、進行性疾患である(図12)。オルニチンアミノトランスフェラーゼ(Ornithine aminotransferase: OAT)の先天的、遺伝的な欠損が原因として知られている。OAT欠損のため、著しい高オルニチン血症ならびに高オルニチン尿症がみられる。初期症状として夜盲が認められ、進行性の視野狭窄と視力低下を認めるようになる。

### 5) 錐体ジストロフィ

進行性の錐体障害を示し、杆体の機能は正常あるいは

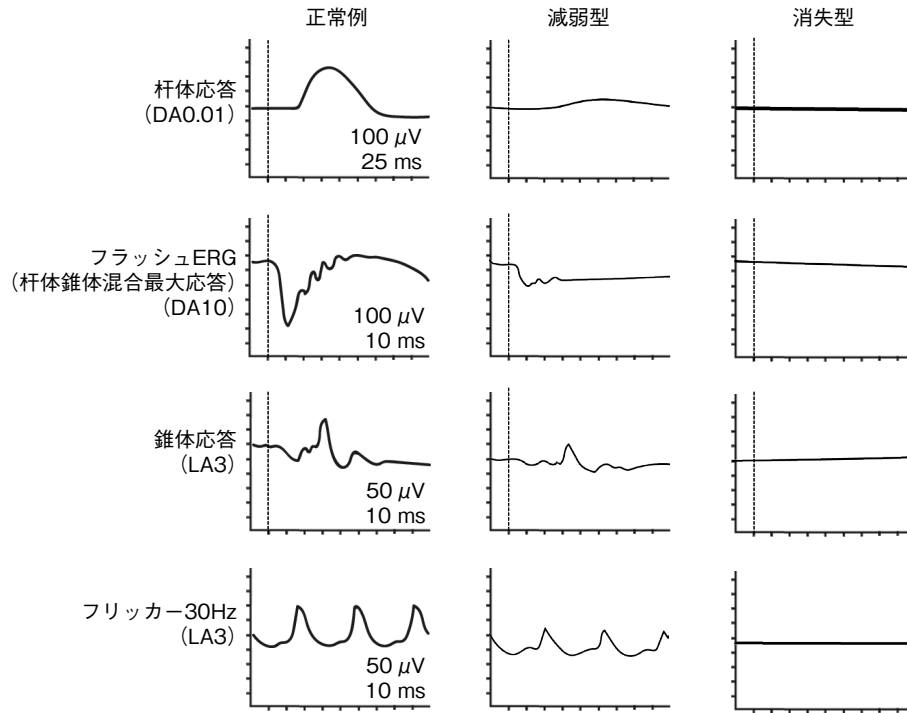


図 9 全視野網膜電図.  
網膜変性の進行度, 変性の範囲などが波形に影響する.

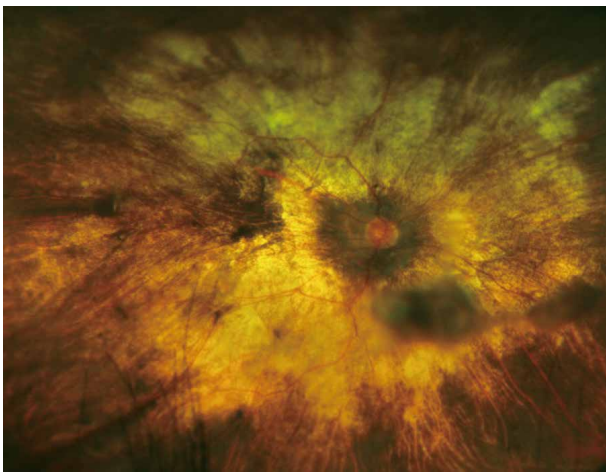


図 10 コロイデレミアの症例.  
黄白色の眼底所見が特徴である.

軽度の異常を示す. 20~40代に両眼性の視力低下と色覚異常を生じる. 他の自覚症状として羞明や昼盲が生じることもある. 眼底異常が乏しい例もあるが, 標的黃斑症 (bull's eye maculopathy) と称される特徴的な眼底所見を呈することが多い. 明順応 ERG は振幅低下を示すが, 暗順応 ERG は正常の場合も認められる.

6) 錐体杆体ジストロフィ

進行性の錐体障害に加え, 徐々に進行する杆体の機能異常を伴うため, 視力低下や色覚異常に加え, 夜盲や周辺部の視野狭窄を生じる. 錐体ジストロフィから進行する病態も存在する. 眼底は黄斑部の萎縮病巣に加え, 周

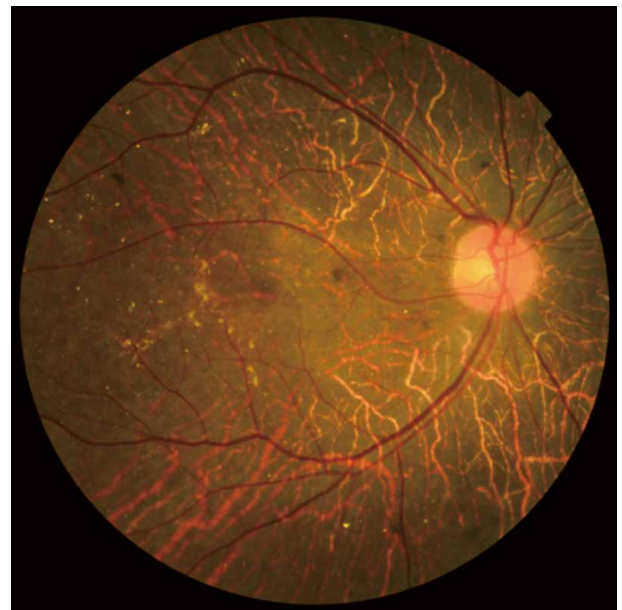

図 11 クリスタリン網膜症の症例.  
無数の閃輝性の沈着物認められる.

辺部網膜の色素沈着を伴う変性を示し, 進行例では定型 RP との鑑別が困難になる. 明順応 ERG の振幅低下が暗順応 ERG よりも優位である.

7) Stargardt 病

10~20代に両眼性の視力障害を生じる. 眼底は, 黄斑部網膜と網膜色素上皮の萎縮に加えその周囲に黄白色斑 (yellow-white flecks) を伴う場合もある (図 13). ERG 所見は病期によりさまざまである. 進行すると錐体杆体ジ

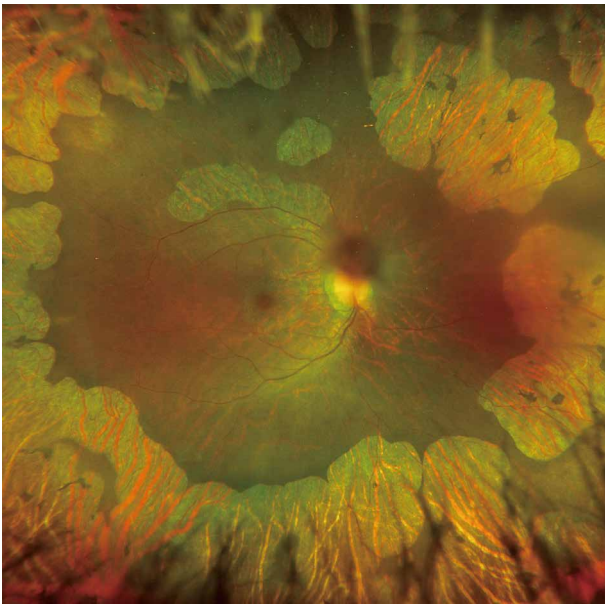


図 12 脳回状網脈絡膜萎縮。  
周辺網膜を中心に境界明瞭な萎縮巣を認める。

ストロフィの病態を示すことがある。フルオレセイン蛍光眼底造影では黄斑部の window defect による過蛍光と、脈絡膜が全体的に低蛍光を示す dark choroid が特徴的である。原因遺伝子は *ABCA4* 遺伝子で、遺伝形式は AR 遺伝である。定型 RP と診断されている症例においても *ABCA4* 遺伝子の病的バリエーションを持つ例があり、進行例では RP との鑑別が困難になる。

#### 8) 小口病

「金箔の剥げかかったような」と称される特徴的な反射を示す眼底所見を有し、先天性、停止性の夜盲を示す(図 14)。夜盲以外の症状はなく、視力、視野、色覚は正常であることがほとんどである。しかし、長期に経過をみると RP と同様の網膜変性を認める例もある。フラッシュ ERG では a 波および b 波の振幅は低下(相対的に a 波に比べて b 波は減弱)し、長時間の暗順応により振幅が回復する。長時間の暗順応により上記の特有の眼底所見が消失すること(水尾-中村現象)も診断的意義が高い。遺伝形式は AR 遺伝で、我が国では *S-ANTIGEN(SAG)* 遺伝子の異常によるものが多く、c.926delA (rs587776778, NM\_000541.5) 変異の関与が大きいと考えられている。

#### 9) 先天停在性夜盲

杆体機能が完全に消失している完全型と杆体機能が残存している不全型がある。眼底はともに正常であるため(図 15)、診断には ERG が不可欠であり、フラッシュ ERG ではどちらも陰性 b 波を示す。また、不全型では錐体機能低下のため、錐体系 ERG において振幅の低下が認められる。完全型、不全型どちらも XL もしくは AR 遺伝形式を示す。ただし、AR 遺伝の不全型は非常にまれである。NYX 遺伝子異常による完全型では、強度近視を合

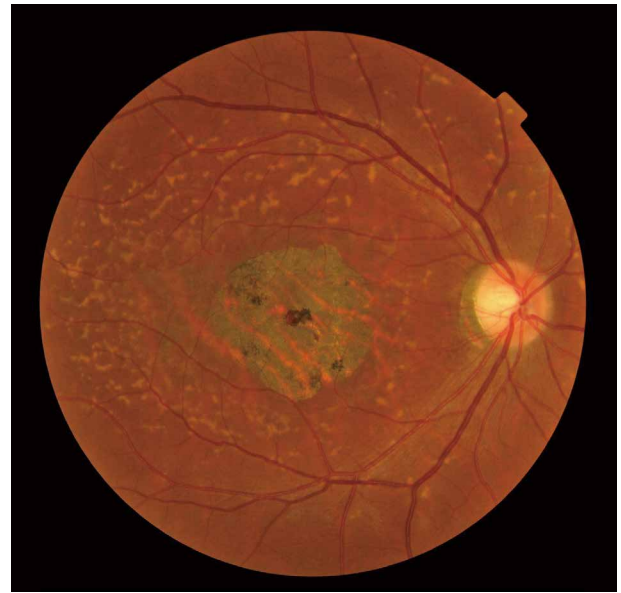

図 13 Stargardt 病の症例。  
黄斑部の萎縮とその周囲に黄白色斑(yellow-white flecks)を認める。

併する。

#### 10) 白点状眼底

特徴的な小白点を血管アーケードから周辺部に無数に認める(図 16)。夜盲は幼少時より認められるが、通常は進行することがなく、視力や視野検査は正常で色覚異常も認めない。暗順応 ERG は振幅の低下が認められるが、暗順応時間を 2~3 時間に延長すると正常に近い反応を示す。フラッシュ ERG も同様で、減弱した a 波・b 波を示していたものがほぼ正常まで増大する。明順応 ERG の反応は通常正常であるが、黄斑変性や錐体ジストロフィを合併する症例が近年報告されており、その場合は明順応 ERG の振幅は低下し、視力低下や中心暗点を生じる。原因遺伝子としては *RDH5* 遺伝子がほとんどで、遺伝形式は AR がほとんどを占める。我が国では、c.928delinsGAAG(rs267607006, NM\_002905.5) 変異の頻度が高い。前述の白点状網膜症との鑑別が重要となる。

#### 11) 先天網膜分離症

中心窩の車軸状嚢胞様変化と周辺部の網膜分離を特徴とするが、分離が消失している例もある。フラッシュ ERG では陰性 b 波を示すことが多い。幼少期より視力低下を来すことが多い。特に若年男児の視力障害の鑑別診断として重要な疾患である。原因遺伝子は *RS1* 遺伝子で、遺伝形式は XL 遺伝である。

## 2. 後天性網膜変性疾患

鑑別すべき疾患は、色素沈着を来す網膜疾患全般であり、以下に感染性とその他の続発性の代表的なものを示す。一部の症例では変性が進むと進行した RP との鑑別が困難な場合があるが、診断には十分な病歴の聴取、眼底所見の左右差、ERG の変化などがポイントとなる。

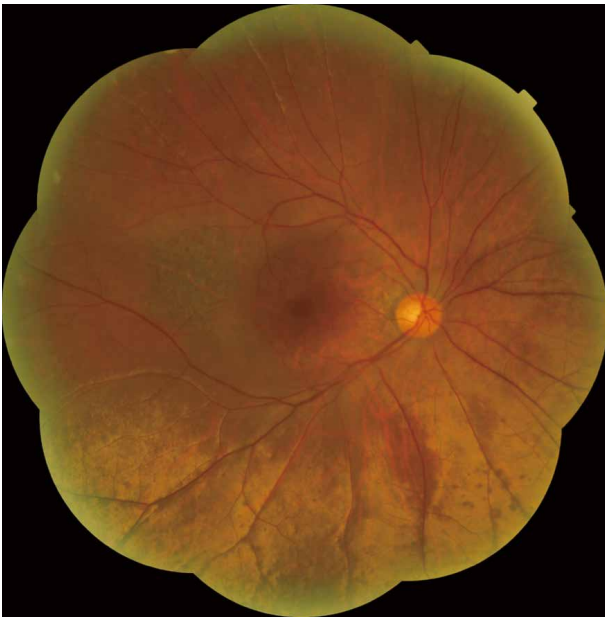

図 14 小口病の症例。  
下方周辺網膜に特徴的な反射を認める。

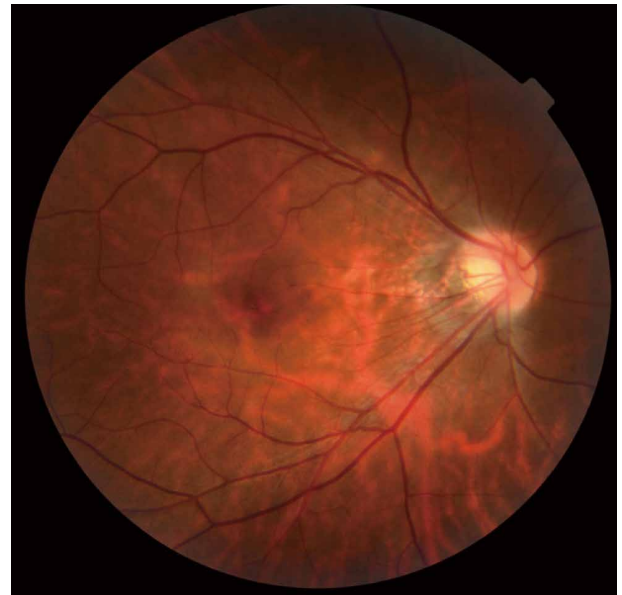

図 15 先天停在性夜盲の症例。  
眼底には近視性変化のみで特徴的な所見は乏しい。

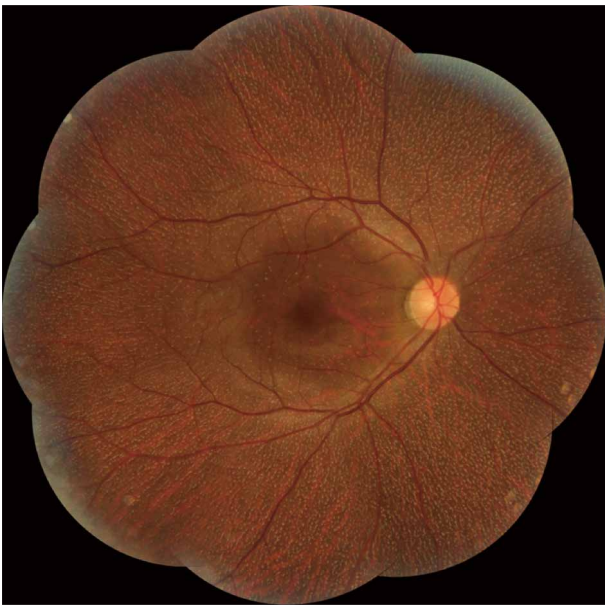


図 16 白点状眼底の症例。  
周辺網膜全体に無数の白点を認める。

## 1) 感染性網膜変性

### i) 風疹

先天性風疹の眼合併症のなかでは網膜炎の頻度が一番高く、色素沈着の状態は多岐にわたる。特に難聴を伴う症例では Usher 症候群との鑑別が重要となる。

### ii) 梅毒

先天性ないし後天性梅毒に伴って発症し、先天性梅毒では実質性角膜炎を伴うことが多い。色素沈着を来す網膜炎は網脈絡膜癒痕に伴うことが多いが、骨小体様色素沈着は比較的まれである。

### iii) その他の感染症

トキソプラズマやヘルペス感染で色素沈着を来す網膜炎が認められることがある。

## 2) その他の続発性網膜変性

### i) AIR

自己抗体が網膜抗原を標的とすることで、網膜が障害される疾患である<sup>27)</sup>。腫瘍の有無によって、腫瘍随伴網膜症(paraneoplastic AIR : pAIR)、非腫瘍随伴網膜症(non-paraneoplastic AIR : npAIR)に分類される。pAIRの中に悪性腫瘍随伴網膜症(cancer associated retinopathy : CAR)と悪性黒色腫随伴網膜症(melanoma associated retinopathy : MAR)がある。pAIRの診断には全身の腫瘍精査が必要であり、CARの原因として男性では肺小細胞癌、女性では乳癌が多い。npAIRでは自己免疫疾患の既往歴の聴取も大事である。網膜自己抗体が診断に有用とされているが、RP患者の10~37%で網膜自己抗体が検出されたとの報告もあり<sup>28)</sup>、RPとの鑑別に用いることは困難である。

発症は急性~亜急性であることが多く、障害される網膜細胞の種類により光視症、羞明、夜盲、視力低下、視野異常などさまざまな症状を呈する。初期には眼底所見の変化が軽微であるのに対して、ERGでは錐体・杆体の大きな機能障害を示すことが多く、眼底所見とのギャップはAIR診断の手がかりとなる。進行に伴い、眼底には網膜色素上皮の色調異常、網膜動脈の狭細化を認め、RPと類似した眼底所見を呈することもある。

### ii) 薬剤性網膜変性

色素沈着を伴う網膜変性を来す薬物としては抗マラリア薬のクロロキンがある。海外では、その誘導体であるヒドロキシクロロキンとともに関節リウマチや全身性エ

リテマトーデスの治療に用いられている。日本国内では、1955年頃から製造販売されたクロロキン製剤による網膜炎の発生があり、1974年以降クロロキンの製造販売は中止となっていた。2015年になり、ヒドロキシクロロキンが全身性エリテマトーデスおよび皮膚エリテマトーデス治療薬としての承認を得て国内で販売されている。

クロルプロマジンなどの一部のフェノチアジン系の抗精神病薬を高用量で長期間摂取すると色素沈着を伴う網膜炎が発症する可能性がある。

### iii) 外傷性網膜変性

外傷により網膜色素上皮が障害され、その部分からメラニン色素が網膜内に侵入して血管周囲に集積し骨小体様色素沈着が生じる疾患である。通常は片眼性であることで鑑別される。自然治癒した網膜剝離でも同様の変化を示すことがある。

### iv) 色素性傍静脈周囲網脈絡膜萎縮

両眼性に網膜静脈周囲に局限した色素沈着を伴う網脈絡膜萎縮を認めるタイプ。自覚症状がほとんどない症例が多く、ERGの振幅低下も軽度のことが多い。また、病変の進行も認めない症例が多い。炎症や感染などによる続発性網膜変性との鑑別が必要になる。

## V 治療

### 1. RPE65 関連 IRD に対する遺伝子治療

RPE65 遺伝子治療は、非病原性医療用ベクターであるボレチゲン ネパルボベク (voretigene neparvovec, 製品名: ルクスターナ<sup>®</sup>注) を網膜下へ投与することで、正常配列 RPE65 遺伝子を補充する遺伝子補充療法で、遺伝学的検査にて RPE65 遺伝子に両アレル性の病的バリエーションが検出され、適切な検査により十分な生存網膜細胞を有することが確認された患者に投与される。

米国の第Ⅲ相臨床試験(301 試験)では、31名の RPE65 関連 IRD 患者を対象とし、ボレチゲン ネパルボベクの投与が実施され、投与後1年時点での、multi-luminance mobility test (MLMT) (さまざまな照度における行動観察試験)、全視野刺激試験 (full-field stimulus threshold : FST) で有意な改善が示された<sup>29)30)</sup>。さらに、RPE65 関連 IRD 日本人患者4名を対象に、国内第Ⅲ相試験が実施され (A11301 試験)、FST における有意な感度上昇 (10倍を超える感度上昇を有意と定義)、視野拡大が投与後1年時点で観察された<sup>31)</sup>。最高矯正視力については、米国・本邦での試験において、投与後有意な変化はなかった。国内試験での投与後1年時点での主な副反応は、眼痛を含めた眼障害などで、投与手技に関わることが想定された。これらの結果を受けて、本邦においてボレチゲン ネパルボベクが2023年に承認された。

承認後の研究などにおいても、RPE65 遺伝子治療では、著しい網膜感度の上昇がもたらされることから、夜盲や視野の改善が期待できるが、視力改善への効果は乏

しいとされる。治療後の長期合併症として網脈絡膜萎縮が報告されてきており、海外の報告では20%を超える症例に網脈絡膜萎縮が報告された<sup>32)</sup>。他方で、術後1か月の FST の改善度は萎縮のない群より萎縮のある群で有意に高いことも報告されるため、網膜感度を含む機能低下への関わりについての詳細は不明なものの、慎重な経過観察が必要とされる<sup>33)</sup>。

## 2. ロービジョンケア

疾患に対する根本的な治療でない点の理解を得たうえで、視覚障害に対応するさまざまな手段を活用することを勧める。障害の程度に応じて身体障害者手帳の交付手続きも検討する。実際のケアにあたっては可能であれば、厚生労働省主催視覚障害者用補装具適合判定医師研修会を修了した医師による管理を行う。一般に、低視力には、拡大読書器や拡大鏡 (以下、ルーペ) が、読書補助器具として用いられる。拡大読書器は拡大機能や白黒反転機能などを有する。ルーペには、補助のライトなどの搭載されているものもある。近年、タブレット端末の機能を利用する試みも多く行われている。遠見の視力障害を補うために、単眼鏡の使用が勧められる。羞明に対しては、遮光眼鏡の装用を勧める。遮光眼鏡は、可視光のうちの一部の透過を抑制するもので、分光透過率曲線が公表されているものであることが条件となる。視力障害や視野狭窄が進行している場合は、白杖の使用を勧める。白杖を適切に使用することで、安全の確保、歩行に必要な情報の収集、ドライバーや他の歩行者・周囲への注意喚起が得られる。視覚障害の程度に応じて、福祉制度や社会保険制度の情報提供とともに、視覚障害更生施設への紹介相談を行い、就学支援や就業支援と連携したりハビリテーションが必要となる。日本眼科医会が提供するロービジョンケアに関するサイトを参照するとよい。各地域ごとにロービジョン患者が、それぞれの悩みに応じた適切な指導や訓練などが受けられるように、相談先を紹介するスマートサイトが準備されている。

## 文 献

- 1) Koyanagi Y, Akiyama M, Nishiguchi KM, Momozawa Y, Kamatani Y, Takata S, et al : Genetic characteristics of retinitis pigmentosa in 1204 Japanese patients. J Med Genet 56 : 662-670, 2019.
- 2) Oishi M, Oishi A, Gotoh N, Ogino K, Higasa K, Iida K, et al : Comprehensive molecular diagnosis of a large cohort of Japanese retinitis pigmentosa and Usher syndrome patients by next-generation sequencing. Invest Ophthalmol Vis Sci 55 : 7369-7375, 2014.
- 3) Nishiguchi KM, Rivolta C : Genes associated with retinitis pigmentosa and allied diseases are frequently mutated in the general population. PLoS One 7 : e41902, 2012.
- 4) Hartong DT, Berson EL, Dryja TP : Retinitis pig-

- mentosa. *Lancet* 368 : 1795–1809, 2006.
- 5) **Chizzolini M, Galan A, Milan E, Sebastiani A, Costagliola C, Parmeggiani F** : Good epidemiologic practice in retinitis pigmentosa : from phenotyping to biobanking. *Curr Genomics* 12 : 260–266, 2011.
  - 6) **Numa S, Oishi A, Higasa K, Oishi M, Miyata M, Hasegawa T, et al** : *EYS* is a major gene involved in retinitis pigmentosa in Japan : genetic landscapes revealed by stepwise genetic screening. *Sci Rep* 10 : 20770, 2020.
  - 7) **Goto K, Koyanagi Y, Akiyama M, Murakami Y, Fukushima M, Fujiwara K, et al** : Disease-specific variant interpretation highlighted the genetic findings in 2325 Japanese patients with retinitis pigmentosa and allied diseases. *J Med Genet* 61 : 613–620, 2024.
  - 8) **Matoba R, Morimoto N, Kawasaki R, Fujiwara M, Kanenaga K, Yamashita H, et al** : A nationwide survey of newly certified visually impaired individuals in Japan for the fiscal year 2019 : impact of the revision of criteria for visual impairment certification. *Jpn J Ophthalmol* 67 : 346–352, 2023.
  - 9) **Bittner AK, Iftikhar MH, Dagnelie G** : Test-retest : within-visit variability of Goldmann visual fields in retinitis pigmentosa. *Invest Ophthalmol Vis Sci* 52 : 8042–8046, 2011.
  - 10) **Xu M, Zhai Y, MacDonald M** : Visual field progression in retinitis pigmentosa. *Invest Ophthalmol Vis Sci* 61 : 56, 2020.
  - 11) **Abe K, Iijima H, Hirakawa H, Tsukahara Y, Toda Y** : Visual acuity and 10 degrees automated static perimetry in eyes with retinitis pigmentosa. *Jpn J Ophthalmol* 46 : 581–585, 2002.
  - 12) **Iijima H** : Correlation between visual sensitivity loss and years affected for eyes with retinitis pigmentosa. *Jpn J Ophthalmol* 56 : 224–229, 2012.
  - 13) **Fukushima M, Tao Y, Shimokawa S, Zhao H, Shimokawa S, Funatsu J, Hisai T, et al** : Comparison of microperimetry and static perimetry for evaluating macular function and progression in retinitis pigmentosa. *Ophthalmol Sci* 4 : 100582, 2024.
  - 14) **Ko YC, Liu CJ, Hwang DK, Chen TJ, Liu CJ** : Increased risk of acute angle closure in retinitis pigmentosa : a population-based case-control study. *PLoS One* 9 : e107660, 2014.
  - 15) **Hung MC, Chen YY** : Association between retinitis pigmentosa and an increased risk of primary angle closure glaucoma : A population-based cohort study. *PLoS One* 17 : e0274066, 2022.
  - 16) **Liu X, Li J, Lin S, Xiao X, Luo J, Wei W, et al** : Evaluation of the genetic association between early-onset primary angle-closure glaucoma and retinitis pigmentosa. *Exp Eye Res* 197 : 108118, 2020.
  - 17) **Khojasteh H, Riazi-Esfahani H, Mirghorbani M, Khalili Pour E, Mahmoudi A, Mahdizad Z, et al** : Cataract surgery in patients with retinitis pigmentosa : systematic review. *J Cataract Refract Surg* 49 : 312–320, 2023.
  - 18) **Dikopf MS, Chow CC, Mieler WF, Tu EY** : Cataract extraction outcomes and the prevalence of zonular insufficiency in retinitis pigmentosa. *Am J Ophthalmol* 156 : 82–88, 2013.
  - 19) **Yoshida N, Ikeda Y, Notomi S, Ishikawa K, Murakami Y, Hisatomi T, et al** : Clinical evidence of sustained chronic inflammatory reaction in retinitis pigmentosa. *Ophthalmology* 120 : 100–105, 2013.
  - 20) **Aizawa S, Mitamura Y, Hagiwara A, Sugawara T, Yamamoto S** : Changes of fundus autofluorescence, photoreceptor inner and outer segment junction line, and visual function in patients with retinitis pigmentosa. *Clin Experiment Ophthalmol* 38 : 597–604, 2010.
  - 21) **Hood DC, Lazow MA, Locke KG, Greenstein VC, Birch DG** : The transition zone between healthy and diseased retina in patients with retinitis pigmentosa. *Invest Ophthalmol Vis Sci* 52 : 101–108, 2011.
  - 22) **Apushkin MA, Fishman GA, Alexander KR, Shahidi M** : Retinal thickness and visual thresholds measured in patients with retinitis pigmentosa. *Retina* 27 : 349–357, 2007.
  - 23) **Hirakawa H, Iijima H, Gohdo T, Tsukahara S** : Optical coherence tomography of cystoid macular edema associated with retinitis pigmentosa. *Am J Ophthalmol* 128 : 185–191, 1999.
  - 24) **Hajali M, Fishman GA, Anderson RJ** : The prevalence of cystoid macular oedema in retinitis pigmentosa patients determined by optical coherence tomography. *Br J Ophthalmol* 92 : 1065–1068, 2008.
  - 25) **前田亜希子, 横田 聡, 浦川優作, 吉田晶子, 稲葉慧, 河合加奈子, 他** : 遺伝性網膜ジストロフィにおける遺伝子パネル検査を用いた遺伝子診断の先進医療. *日眼会誌* 128 : 305–310, 2024.
  - 26) **Fujinami K, Nishiguchi KM, Oishi A, Akiyama M, Ikeda Y** : Specification of variant interpretation guidelines for inherited retinal dystrophy in Japan. Research Group on Rare, Intractable Diseases (Ministry of Health, Labour, Welfare of Japan). *Jpn J Ophthalmol* 68 : 389–399, 2024.
  - 27) **Grange L, Dalal M, Nussenblatt RB, Sen HN** : Autoimmune retinopathy. *Am J Ophthalmol* 157 : 266–272, 2014.
  - 28) **Dutta Majumder P, Marchese A, Pichi F, Garg I, Agarwal A** : An update on autoimmune retinopathy. *Indian J Ophthalmol* 68 : 1829–1837, 2020.
  - 29) **Russell S, Bennett J, Wellman JA, Chung DC, Yu ZF, Tillman A, et al** : Efficacy and safety of voretigene neparvovec (AAV2-hRPE65v2) in patients with *RPE65*-mediated inherited retinal dystrophy : a randomised, controlled, open-label, phase3 trial. *Lancet* 390 : 849–860, 2017.

- 30) **Maguire AM, Russell S, Wellman JA, Chung DC, Yu ZF, Tillman A**, et al : Efficacy, safety, and durability of voretigene neparvovec-rzyl in *RPE65* mutation-associated inherited retinal dystrophy : results of phase 1 and 3 Trials. *Ophthalmology* 126 : 1273–1285, 2019.
- 31) **Fujinami K, Akiyama, K, Tsunoda K, Ito S, Seko N, Yamamoto S** : Efficacy and safety of voretigene neparvovec in *RPE65*-retinopathy : results of a phase 3 trial in Japan. *Ophthalmol Sci* 5 : 100876, 2025.
- 32) **Stingl K, Stingl K, Schwartz H, Reid MW, Kempf M, Dimopoulos S**, et al : Full-field scotopic threshold improvement after voretigene neparvovec-rzyl treatment correlates with chorioretinal atrophy. *Ophthalmology* 130 : 764–770, 2023.
- 33) **Gange WS, Sisk RA, Besirli CG, Lee TC, Havunijan M, Schwartz H**, et al : Perifoveal chorioretinal atrophy after subretinal voretigene neparvovec-rzyl for *RPE65*-mediated Leber congenital amaurosis. *Ophthalmol Retina* 6 : 58–64, 2022.

## 第2章 クリニカルクエスチョン

**CQ1 視機能障害の進行を抑制できる内服薬やサプリメント、点眼薬は存在しますか？**

### 解説

網膜色素変性 (retinitis pigmentosa : RP) における一時的な視野・暗順応改善の効果・効能でヘレニエン (アダプチノール<sup>®</sup>) が、夜盲に対する効果・効能でビタミン A が厚生労働省に認可されています。ただしその効果ははっきり示されてはいません。その他にも臨床的に使用されることのある薬がありますが、効果は証明されていません。

#### 1. 厚生労働省に RP または夜盲の治療薬として承認されているもの

##### 1) ヘレニエン

マリーゴールドの花弁から抽出したキサントフィル脂肪酸エステル混合物であり、RP における一時的な視野・暗順応の改善を効能・効果として承認されている医薬品です。1956年に厚生省に認可されていますが<sup>1)</sup>、その効果判定は当時の医学の水準での検証に基づいており、現代医学の水準での効果の評価は行われていません。日本以外では販売されていません<sup>1)</sup>。

##### 2) ビタミン A

一部の疫学研究で、ビタミン A の大量摂取 (15,000 IU/日) が進行を遅らせる可能性が示唆されていますが、効果は特定の条件での網膜電図の測定結果に限られており、結果を疑問視する声もあります。また、ビタミン A は過剰摂取による副作用 (肝障害など) のリスクも高いため、専門家の間でも積極的に推奨はされていません<sup>2)~4)</sup>。

#### 2. RP に対する効果を検証する試験が行われたもの

##### 1) ルテイン、ドコサヘキサエン酸、ビタミン E

ビタミン A が進行を遅らせるということを経験したグループが、ビタミン A に加えてルテイン、ドコサヘキサエン酸 (docosahexaenoic acid : DHA)、ビタミン E を服用した効果を調べています。結論としてルテインは一部の症例で視野障害の進行を遅らせる可能性がある、DHA を追加しても進行抑制効果は認めない、ビタミン E は有意ではないがどちらかという進行を早める可能性があると報告しています<sup>5)6)</sup>。

##### 2) カルシウム拮抗薬

ニカルジピン、ニルバジピンやジルチアゼムなどの薬剤はカルシウム拮抗薬であり、高血圧の治療薬として用いられています。動物モデルで細胞内のカルシウム濃度を調節することで細胞死を防げる可能性を示すデータがあり、臨床試験で試されました。視野障害の進行速度が緩やかになったとの結果が示されていますが<sup>7)</sup>、単施設

で症例数が限られていること、追試が行われていないことから結論は出ていません。

##### 3) 分岐鎖アミノ酸

細胞内のエネルギー源である ATP 量を上げることが動物モデルで細胞保護効果を示したことから、分岐鎖アミノ酸により細胞が糖を取り込み ATP 量が増えることから、臨床試験が行われました。飲み始める前と後の視野障害の進行速度で比較がされましたが、有効性は証明されませんでした<sup>8)</sup>。

##### 4) ウノプロストン

緑内障治療薬として知られるウノプロストン点眼薬に神経保護作用が示唆され、RP モデルで進行抑制効果が報告されています。ヒトでも臨床試験が行われ、用量依存性に感度が改善する傾向はみられましたが、事前に定められた主要評価項目である、中心 2° の網膜感度では明確な差は証明されませんでした<sup>9)</sup>。

##### 5) 毛様体神経栄養因子

毛様体神経栄養因子 (ciliary neurotrophic factor : CNTF) には視細胞を含む神経細胞に対する保護効果があることが知られています。この効果を調べるため CNTF を持続的に分泌するように操作された細胞をカプセルに入れて眼内に留置するという研究が行われました。しかし短期的にはむしろカプセルを留置したほうが視野障害の進行が速く、長期的にみても有意な改善効果はないと報告されています<sup>10)</sup>。

##### 6) バルプロ酸

てんかんや双極性障害、片頭痛の治療薬として使われているバルプロ酸には神経栄養因子の発現や抗炎症作用を介して神経細胞保護効果を示すことが知られています。少数例の検討で視野の改善効果がみられたことから、常染色体顕性遺伝の RP に対して比較試験が行われましたが、むしろバルプロ酸服用群のほうが視野障害の進行が速いという結果でした<sup>11)</sup>。

##### 7) N アセチルシステイン

RP での細胞死に酸化ストレスが関与していることが知られていますが、N アセチルシステインはこの酸化ストレスを抑制する効果のある化合物でサプリメントとして販売されています。比較的少数例での検討で視力が少し改善したと報告されており<sup>12)</sup>、2025年現在、第Ⅲ相試験が進行中です。

### 3. その他

##### 1) カリジノゲナーゼ (商品名：カルナクリン<sup>®</sup>)

血管拡張作用があることから、末梢循環障害の改善薬として用いられています<sup>13)</sup>。RP では血管の狭細化がしばしばみられるので、血行を改善させるという目的で処方されることがあります。ただ RP の進行抑制に対して

効果があるかは、きちんと検証されたことがないため不明です。

## 文 献

- 1) 医薬品医療機器総合機構：アダプチノール®錠5mgインタビューフォーム(2024年10月改訂第8版)。https://www.info.pmda.go.jp/go/interview/1/630004\_1319004F1035\_1\_005\_1F.pdf(Accessed 2025年12月12日)。
- 2) Jain N, Maguire MG, Flaxel CJ, Kim SJ, Patel S, Smith JR, et al : Dietary supplementation for retinitis pigmentosa : a report by the American Academy of Ophthalmology. *Ophthalmology* 132 : 354-367, 2025.
- 3) Schwartz SG, Wang X, Chavis P, Kuriyan AE, Abariga SA : Vitamin A and fish oils for preventing the progression of retinitis pigmentosa. *Cochrane Database Syst Rev* 6 : CD008428, 2020.
- 4) Berson EL, Rosner B, Sandberg MA, Weigel-DiFranco C, Brockhurst RJ, Hayes KC, et al : Clinical trial of lutein in patients with retinitis pigmentosa receiving vitamin A. *Arch Ophthalmol* 128 : 403-411, 2010.
- 5) Berson EL, Rosner B, Sandberg MA, Weigel-DiFranco C, Moser A, Brockhurst RJ, et al : Clinical trial of docosahexaenoic acid in patients with retinitis pigmentosa receiving vitamin A treatment. *Arch Ophthalmol* 122 : 1297-1305, 2004.
- 6) Berson EL, Rosner B, Sandberg MA, Hayes KC, Nicholson BW, Weigel-DiFranco C, et al : A randomized trial of vitamin A and vitamin E supplementation for retinitis pigmentosa. *Arch Ophthalmol* 111 : 761-772, 1993.
- 7) Nakazawa M, Suzuki Y, Ito T, Metoki T, Kudo T, Ohguro H : Long-term effects of nilvadipine against progression of the central visual field defect in retinitis pigmentosa : an extended study. *Biomed Res Int* 2013 : 585729, 2013.
- 8) Ikeda HO, Hasegawa T, Abe H, Amino Y, Nakagawa T, Tada H, et al : Efficacy and safety of branched chain amino acids on retinitis pigmentosa : a randomized, double-blind, placebo-controlled clinical trial. *Transl Vis Sci Technol* 13 : 29, 2024.
- 9) Yamamoto S, Sugawara T, Murakami A, Nakazawa M, Nao-I N, Machida S, et al : Topical isopropyl unoprostone for retinitis pigmentosa : micropertometric results of the phase 2 clinical study. *Ophthalmol Ther* 1 : 5, 2012.
- 10) Birch DG, Bennett LD, Duncan JL, Weleber RG, Pennesi ME : Long-term follow-up of patients with retinitis pigmentosa receiving intraocular ciliary neurotrophic factor implants. *Am J Ophthalmol* 170 : 10-14, 2016.
- 11) Birch DG, Bernstein PS, Iannacone A, Pennesi ME, Lam BL, Heckenlively J, et al : Effect of oral valproic acid vs placebo for vision loss in patients

with autosomal dominant retinitis pigmentosa : a randomized phase 2 multicenter placebo-controlled clinical trial. *JAMA Ophthalmol* 136 : 849-856, 2018.

- 12) Campochiaro PA, Iftikhar M, Hafiz G, Akhlaq A, Tsai G, Wehling D, et al : Oral N-acetylcysteine improves cone function in retinitis pigmentosa patients in phase I trial. *J Clin Invest* 130 : 1527-1541, 2020.13)
- 13) 医薬品医療機器総合機構：カルナクリン錠25/カルナクリン錠50/カルナクリンカプセル25 インタビューフォーム(2023年7月改訂第7版)。https://www.info.pmda.go.jp/go/interview/1/300297\_2491001F5056\_1\_007\_1F.pdf(Accessed 2025年12月12日)。

## CQ2 RP患者の白内障手術の特徴と留意点は何ですか？

### 解説

RP患者の白内障には眼内の慢性炎症が関与しており、比較的若年で発症することが知られています<sup>1)2)</sup>。白内障手術を行っても、網膜変性の進行度によっては、視機能の改善が得られないことがあります。そのため、術前に光干渉断層計(optical coherence tomography : OCT)検査などにより網膜の状態を評価し、手術適応を慎重に判断することが求められます。また、術中や術後に合併症が生じやすく、術後の定期的な経過観察は必須であるとされています<sup>2)~4)</sup>。

#### 1. 術前評価

RP患者における黄斑部網膜の状態を評価するためにOCTが有用です。特に、黄斑部のエリプソイドゾーン(ellipsoid zone : EZライン)の状態が術後視力に関連しており、EZラインが保たれていない症例では、視力予後が悪いとされています<sup>3)~8)</sup>。また、細隙灯顕微鏡検査にてZinn小帯の脆弱化による水晶体動揺の有無を評価しておくことは、術中の潜在的合併症の予防に重要です<sup>9)</sup>。また、Zinn小帯の断裂により、眼内レンズの縫着や強膜内固定を施行する場合もあるため、術前に準備が必要です。

#### 2. 術中管理

Zinn小帯が脆弱であり浅前房化している症例が比較的多いため、核分割や皮質吸引などの術中操作には注意が必要です。水晶体囊拡張リングを使用することで、術中の水晶体囊の安定化と術後の前囊収縮や後発白内障の予防効果が期待されます<sup>10)</sup>。

#### 3. 術後合併症

最も頻度の高い術後合併症は後発白内障で、半数以上に生じるとされています<sup>7)~9)</sup>。加齢による白内障の術後に比べて、術後早期から生じ、前囊の強い収縮を伴うことも少なくありません。YAGレーザーによる後囊切開や前

嚢の減張切開で対処します。術後に生じる黄斑浮腫も加齢による白内障の術後に比べて頻度が高いとされています<sup>8)~10)</sup>。発症予防のために副腎皮質ステロイドや非ステロイド性抗炎症薬の術後点眼を通常より長期間使用することを推奨する報告もあります<sup>11)</sup>。また、Zinn小帯の脆弱性に起因する眼内レンズ偏位や落下が生じることも少なくないため、硝子体切除を併施した眼内レンズの縫着や強膜内固定の有用性も報告されています<sup>12)</sup>。

## 文 献

- 1) Fujiwara K, Ikeda Y, Murakami Y, Funatsu J, Nakatake S, Tachibana T, et al : Risk factors for posterior subcapsular cataract in retinitis pigmentosa. *Invest Ophthalmol Vis Sci* 58 : 2534-2537, 2017.
- 2) Hong Y, Li H, Sun Y, Ji Y : A review of complicated cataract in retinitis pigmentosa : pathogenesis and cataract surgery. *J Ophthalmol* 2020 : 6699103, 2020.
- 3) He H, Song H, Meng X, Cao K, Liu YX, Wang J, et al : Effects and prognosis of cataract surgery in patients with retinitis pigmentosa. *Ophthalmol Ther* 11 : 1975-1989, 2022.
- 4) Karti O, Saatei AO : Cataract surgery in retinitis pigmentosa. *Med Hypothesis Discov Innov Ophthalmol* 13 : 96-103, 2024.
- 5) Nakamura Y, Mitamura Y, Hagiwara A, Kumagai K, Miura G, Sugawara T, et al : Relationship between retinal microstructures and visual acuity after cataract surgery in patients with retinitis pigmentosa. *Br J Ophthalmol* 99 : 508-511, 2015.
- 6) Mao J, Fang D, Chen Y, Tao J, Wu M, Wu S, et al : Prediction of visual acuity after cataract surgery using optical coherence tomography findings in eyes with retinitis pigmentosa. *Ophthalmic Surg Lasers Imaging Retina* 49 : 587-594, 2018.
- 7) Nakamura S, Fujiwara K, Yoshida N, Murakami Y, Shimokawa S, Koyanagi Y, et al : Long-term outcomes of cataract surgery in patients with retinitis pigmentosa. *Ophthalmol Retina* 6 : 268-272, 2022.
- 8) Yoshida N, Ikeda Y, Murakami Y, Nakatake S, Fujiwara K, Notomi S, et al : Factors affecting visual acuity after cataract surgery in patients with retinitis pigmentosa. *Ophthalmology* 122 : 903-908, 2015.
- 9) Dikopf MS, Chow CC, Mieler WF, Tu EY : Cataract extraction outcomes and the prevalence of zonular insufficiency in retinitis pigmentosa. *Am J Ophthalmol* 156 : 82-88, 2013.
- 10) Chen CX, Wang JD, Zhang JS, Xiong Y, Li J, Chen SY, et al : Effect of lens capsular tension ring on preventing capsular contraction syndrome in the surgery of retinitis pigmentosa combined with cataract : retrospective case series. *Int J Clin Pract*

75 : e14272, 2021.

- 11) Wielders LHP, Schouten JSAG, Nuijts RMMA : Prevention of macular edema after cataract surgery. *Curr Opin Ophthalmol* 29 : 48-53, 2018.
- 12) Miura G, Baba T : Three-year follow-up of results of intraocular lens fixation in patients with retinitis pigmentosa. *Case Rep Ophthalmol* 14 : 382-387, 2023.

## CQ3 黄斑浮腫に薬物治療は有効ですか？

### 解説

RPに合併する嚢胞様黄斑浮腫(RP-associated cystoid macular edema : RP-CME)には、炭酸脱水酵素阻害薬(carbonic anhydrase inhibitors : CAI)や副腎皮質ステロイドで浮腫軽減が期待されますが、視力改善は限定的で副作用にも注意が必要です。いずれも保険承認外である点にも注意してください。

#### 1. 疫学・病態

RP患者の10~50%にCMEが合併し、中心視力低下の一因となります。RP-CMEの発症には、血液網膜関門の破綻、網膜色素上皮細胞のポンプ機能低下、炎症、硝子体牽引など、複数の病態が関与していると考えられています<sup>1)</sup>。

#### 2. 薬物治療の選択肢とエビデンス

RP-CMEに対して、現在保険承認された薬剤はありません。以下の治療効果は、主に臨床研究やメタ解析の結果に基づくエビデンスであり、すべて適応外使用である点に注意してください。

##### 1) CAI

ドルゾラミド(商品名：トルソプト<sup>®</sup>)点眼<sup>2)3)</sup>やアセタゾラミド(商品名：ダイアモックス<sup>®</sup>)内服<sup>4)5)</sup>で、CMEの改善が報告されています。中心窩網膜厚(central macular thickness : CMT)は約40%の症例で改善しますが、治療を継続しても長期的には約30%の患者に再発がみられます<sup>6)</sup>。視力改善は報告にばらつきがあり、明確な結論は得られていません。ただし、RP-CMEの軽減により網膜感度の低下を抑制できたとする報告もあります<sup>7)</sup>。副作用として、特にCAI内服薬では倦怠感、四肢のしびれ、電解質異常、腎結石などが報告されており、長期投与には注意が必要です。

##### 2) 副腎皮質ステロイド

内服薬(deflazacort<sup>®</sup>)<sup>8)</sup>、トリアムシロンアセトニド(商品名：マキユエイド<sup>®</sup>)硝子体内注射<sup>9)</sup>、デキサメタゾン硝子体インプラント(商品名：Ozurdex<sup>®</sup>)<sup>10)</sup>などでCMEの改善が報告されています。一方で、視力の改善効果は一貫せず、限定的です。また、CAI治療抵抗性のRP-CMEに対して、デキサメタゾン点眼薬を追加投与することで、CMTの低下が得られたとする報告もあります<sup>11)</sup>。副作用

として眼圧上昇や白内障の進行があり、長期使用には慎重な管理が必要です。

### 3) 抗血管内皮増殖因子薬

RP-CME では、糖尿病網膜症や網膜静脈閉塞症に伴うCMEと異なり、眼内血管内皮増殖因子(vascular endothelial growth factor: VEGF)産生が低下しており<sup>12)</sup>、VEGFが神経栄養因子としても機能することから、抗VEGF薬の使用には慎重な議論が必要です。臨床研究では、抗VEGF薬の硝子体内注射によりCMTの低下は認められたものの、視力改善は得られていません<sup>13)~15)</sup>。以上より、RP-CMEに対する抗VEGF薬の使用は推奨されていません。

## 文 献

- 1) **Strong S, Liew G, Michaelides M** : Retinitis pigmentosa-associated cystoid macular oedema : pathogenesis and avenues of intervention. *Br J Ophthalmol* 101 : 31-37, 2017.
- 2) **Grover S, Apushkin MA, Fishman GA** : Topical dorzolamide for the treatment of cystoid macular edema in patients with retinitis pigmentosa. *Am J Ophthalmol* 141 : 850-858, 2006.
- 3) **Ikeda Y, Yoshida N, Notomi S, Murakami Y, Hisatomi T, Enaida H, et al** : Therapeutic effect of prolonged treatment with topical dorzolamide for cystoid macular oedema in patients with retinitis pigmentosa. *Br J Ophthalmol* 97 : 1187-1191, 2013.
- 4) **Fishman GA, Gilbert LD, Fiscella RG, Kimura AE, Jampol LM** : Acetazolamide for treatment of chronic macular edema in retinitis pigmentosa. *Arch Ophthalmol* 107 : 1445-1452, 1989.
- 5) **Cox SN, Hay E, Bird AC** : Treatment of chronic macular edema with acetazolamide. *Arch Ophthalmol* 106 : 1190-1195, 1988.
- 6) **Chen C, Liu X, Peng X** : Management of cystoid macular edema in retinitis pigmentosa : a systematic review and meta-analysis. *Front Med(Lausanne)* 9 : 895208, 2022.
- 7) **Shimokawa S, Fujiwara K, Murakami Y, Funatsu J, Nakatake S, Yoshida N, et al** : Effect of topical dorzolamide on cystoid macular edema in retinitis pigmentosa. *Ophthalmol Retina* 4 : 1036-1039, 2020.
- 8) **Giusti C, Forte R, Vingolo EM** : Deflazacort treatment of cystoid macular edema in patients affected by retinitis pigmentosa : a pilot study. *Eur Rev Med Pharmacol Sci* 6 : 1-8, 2002.
- 9) **Scorolli L, Morara M, Meduri A, Reggiani LB, Ferreri G, Scalinci SZ, et al** : Treatment of cystoid macular edema in retinitis pigmentosa with intravitreal triamcinolone. *Arch Ophthalmol* 125 : 759-764, 2007.
- 10) **Mansour AM, Sheheitli H, Kucukerdonmez C, Sisk RA, Moura R, Moschos MM, et al** : Intravitreal dexamethasone implant in retinitis pigmentosa-related cystoid macular edema. *Retina* 38 : 416-423, 2018.
- 11) **Kitahata S, Hirami Y, Takagi S, Kime C, Fujihara M, Kurimoto Y, et al** : Efficacy of additional topical betamethasone in persistent cystoid macular oedema after carbonic anhydrase inhibitor treatments in retinitis pigmentosa. *BMJ Open Ophthalmol* 3 : e000107, 2018.
- 12) **Salom D, Diaz-Llopis M, Garcia-Delpech S, Udaondo P, Sancho-Tello M, Romero FJ** : Aqueous humor levels of vascular endothelial growth factor in retinitis pigmentosa. *Invest Ophthalmol Vis Sci* 49 : 3499-3502, 2008.
- 13) **Artunay O, Yuzbasioglu E, Rasier R, Sengul A, Bahcecioglu H** : Intravitreal ranibizumab in the treatment of cystoid macular edema associated with retinitis pigmentosa. *J Ocul Pharmacol Ther* 25 : 545-550, 2009.
- 14) **Yuzbasioglu E, Artunay O, Rasier R, Sengul A, Bahcecioglu H** : Intravitreal bevacizumab(Avastin)injection in retinitis pigmentosa. *Curr Eye Res* 34 : 231-237, 2009.
- 15) **Strong SA, Peto T, Bunce C, Xing W, Georgiou M, Esposti SD, et al** : Prospective exploratory study to assess the safety and efficacy of aflibercept in cystoid macular oedema associated with retinitis pigmentosa. *Br J Ophthalmol* 104 : 1203-1208, 2020.

### CQ4 黄斑合併症の外科的治療にはRP特有の注意点はありますか？

#### 解説

RPに合併する黄斑合併症として、黄斑上膜、硝子体黄斑牽引症候群(vitreo-macular traction syndrome: VMTS)、黄斑円孔などが報告されています。いずれの合併症も硝子体手術の適応となり得ますが、その頻度の割には手術介入が行われることが少なく、文献情報が限られているのが現状です。良好な術後成績を示す報告もありますが<sup>1)</sup>、網膜形態が改善してもそれに見あった視機能の改善が得られないこともあり、術後長期で僚眼と比較して重篤な黄斑萎縮を来した報告<sup>2)3)</sup>もあります。RPに合併していない通常の硝子体手術とは異なり、手術適応を決定するための明確な基準となるエビデンスはいまだ確立していません。このことから、RPの黄斑合併症に対する手術適応は専門施設への紹介のうえ、検討されることが望ましいと考えられます。各疾患における硝子体手術に関する過去の報告は以下のとおりです。

#### 1. 黄斑上膜

合併頻度は15.6~27.3%と報告されており、さらにCMEを合併することがあります。増悪すると視力低下や歪視を生じることがあります。原因遺伝子により黄斑上膜の形成率が異なる可能性が示されています<sup>4)</sup>。硝子体手術の術後成績は、11眼中9眼で黄斑形態が回復し、

視力低下も認めなかったことが報告されています<sup>1)</sup>。手術適応の判断には OCT で中心窩の EZ ラインの評価が重要であり、EZ ラインが不連続な症例では視力回復を認めず、EZ ライン連続症例では視力が改善したことが報告されています<sup>1)</sup>。一方、術中に内境界膜の剝離を行ったのちに視力が低下した症例や<sup>5)</sup>、13 年の長期経過で重篤な黄斑萎縮を来した症例報告もあり<sup>2)</sup>、手術適応は専門施設で検討されることが望ましいとされています。

## 2. VMTS

合併頻度は 0.8~2% 程度と報告されており<sup>5)6)</sup>、さらに CME を合併することがあり、歪視や視力低下の原因となりうる場合があります。硝子体手術の術後に視力が改善した報告がありますが<sup>7)</sup>、黄斑形態が回復しても視機能が改善しなかった報告もあり<sup>5)8)</sup>、失明につながる合併症ではないため基本的には経過観察が推奨されています。

## 3. 黄斑円孔

合併頻度は 0.5~4.5% と報告されており<sup>9)</sup>、自然閉鎖の報告はあるものの非常にまれです<sup>10)</sup>。黄斑上膜や VMTS と比較して重篤な視力低下の原因となることが多いとされています。過去の報告の literature review (合計 24 眼) では、硝子体手術後の矯正視力の経過は 62% の眼で改善、20% で変化がなく、4% で悪化を認めたという報告があります<sup>11)</sup>。また、黄斑円孔の閉鎖率は 83% であり、12% で閉鎖せず、4% で再発を認めたという報告があります<sup>11)</sup>。一方、長期経過で重度の黄斑萎縮と視力低下を来した報告もあるため<sup>3)</sup>、陳旧性の黄斑円孔の場合は術後の再発や、視力予後不良のリスクが報告されています<sup>12)</sup>。手術適応の判断については、専門施設へ紹介のうえ検討されることが望ましいとされています。

## 文 献

- Ikeda Y, Yoshida N, Murakami Y, Nakatake S, Notomi S, Hisatomi T, et al : Long-term surgical outcomes of epiretinal membrane in patients with retinitis pigmentosa. *Sci Rep* 5 : 13078, 2015.
- Miura G, Baba T, Yamamoto S : Two cases with retinitis pigmentosa that developed severe retinal atrophy long after vitreo-retinal surgery. *Am J Ophthalmol Case Rep* 18 : 100716, 2020.
- Goto Y, Kuniyoshi K, Goto K, Kayazawa T, Kominami T, Mano F, et al : Development of macular atrophy after macular hole surgery in an eye with retinitis pigmentosa. *Case Rep Ophthalmol* 16 : 107-113, 2025.
- Nakamura S, Fujiwara K, Fukushima M, Shimokawa S, Koyanagi Y, et al : Relationships between causative genes and epiretinal membrane formation in Japanese patients with retinitis pigmentosa. *Graefes Arch Clin Exp Ophthalmol* 262 : 3553-3558, 2024.
- Hagiwara A, Yamamoto S, Ogata K, Sugawara T, Hiramatsu A, Shibata M, et al : Macular abnormalities in patients with retinitis pigmentosa : prevalence on OCT examination and outcomes of vitreo-retinal surgery. *Acta Ophthalmol* 89 : e122-125, 2011.
- Fragiotta S, Rossi T, Carnevale C, Cutini A, Tricarico S, Casillo L, et al : Vitreo-macular interface disorders in retinitis pigmentosa. *Graefes Arch Clin Exp Ophthalmol* 257 : 2137-2146, 2019.
- Vingolo EM, Gerace E, Valente S, Spadea L, Nebbioso M : Microincision vitrectomy surgery in vitreomacular traction syndrome of retinitis pigmentosa patients. *Biomed Res Int* 2014 : 537081, 2014.
- Yan F, Xia FJ, Jiang F, Yu HG : Visual and morphological outcomes of vitreomacular traction syndrome in retinitis pigmentosa treated by vitrectomy. *Int J Ophthalmol* 11 : 1411-1415, 2018.
- Testa F, Rossi S, Colucci R, Gallo B, Di Iorio V, della Corte M, et al : Macular abnormalities in Italian patients with retinitis pigmentosa. *Br J Ophthalmol* 98 : 946-950, 2014.
- Raja M, Goldsmith C, Burton BJ : Spontaneous resolution of full-thickness macular hole in retinitis pigmentosa. *BMJ Case Rep* 2011 : bcr0320113999, 2011.
- Lee CY, Yang CM, Yang CH, Hu FR, Chen TC : Flap technique-assisted surgeries for advanced retinitis pigmentosa complicated with macular hole : a case report and literature review. *BMC Ophthalmol* 21 : 322, 2021.
- Garcia-Fernandez M, Castro-Navarro J, Bajo-Fuente A : Unilateral recurrent macular hole in a patient with retinitis pigmentosa : a case report. *J Med Case Rep* 7 : 69, 2013.

CQ5 遺伝学的検査のメリットは？(患者本人の検査、家族の検査、遺伝カウンセリングなども含む)

### 解説

遺伝学的検査は、治療介入が見込める RPE65 関連遺伝性網膜ジストロフィ (inherited retinal dystrophy : IRD) が疑われる場合などには推奨されます。近年、RPE65 病的バリエーションに対する遺伝子治療が国内で承認され、RPGR や ABCA4 など他の遺伝子でも臨床試験が進行中です。こうした背景から、治療方針決定のために遺伝学的検査が推奨されるケースがあります。国内では先進医療<sup>1)</sup>を経て保険適用となった「PrismGuide™ IRD パネル」により 82 遺伝子の解析が可能ですが、保険適用は現時点 (2025 年 7 月時点) では RPE65 関連 IRD が疑われる若年発症の患者に限られています。

上記で述べたように、日本における IRD に対する遺伝学的検査の保険適用は限定的です。一方、一部の医療機

関や研究機関では自費診療や研究ベースでの遺伝学的検査が実施可能です<sup>23)</sup>。遺伝学的検査を行うことには、以下のような利点が考えられます。

- ① 病的バリエーションの同定により、遺伝形式や診断が明確となり、患者および家族が病態をより正確に理解・受容しやすくなります。また、子への遺伝など、よりの確かつ精度の高い遺伝カウンセリングを提供できるようになります。
- ② 病的遺伝子バリエーションと表現型との関連性が明らかになることで、疾患の自然経過に関する理解が深まります。
- ③ RPE65 遺伝子治療薬の実用化を皮切りに、今後は遺伝子変異に基づいた遺伝子治療や分子標的薬など、新たな治療選択肢の広がりが期待されています。また、特定の遺伝子の病的バリエーションを有する患者を対象とした臨床試験が、近年は日本を含む世界各国で実施されており、対象適格性が確認されることで、将来的に治験参加の機会が広がる可能性があります。
- ④ 病的バリエーションの特定は、当該遺伝子の機能解明や、その機能障害を補う治療法(動物モデルを用いた検証など)の開発につながり、将来的な治療戦略の確立に貢献する可能性があります。

一方、全エクソーム・全ゲノム解析などの網羅的検査においては、副次的な所見(二次的所見)が見つかることがあります。実施には慎重な判断と事前の説明が重要です。

遺伝学的検査は、遺伝カウンセリングにおいて重要な情報源となります。一方で、すべての症例で検査が有用とは限りません。多くの遺伝子で検査体制が未整備なうえ、PrismGuide™ IRD パネルの診断率は40%程度にとどまっています<sup>1)</sup>。また、遺伝子変異の取り扱いにあたっては家族への影響も考慮する必要があり、慎重な対応が求められます。

遺伝学的検査には、遺伝カウンセリングが不可欠です。未成年者への検査には慎重な対応が求められます。診断の曖昧さを補うために、家族の検査が必要となる場合があります。

## 文 献

- 1) 前田亜希子, 横田 聡, 浦川優作, 吉田晶子, 稲葉慧, 河合加奈子, 他: 遺伝性網膜ジストロフィにおける遺伝子パネル検査を用いた遺伝子診断の先進医療. 日眼会誌 128: 305-310, 2024.
- 2) Suga A, Yoshitake K, Minematsu N, Tsunoda K, Fujinami K, Miyake Y, et al: Genetic characterization of 1210 Japanese pedigrees with inherited retinal diseases by whole-exome sequencing. Hum Mutat 43: 2251-2264, 2022.
- 3) Goto K, Koyanagi Y, Akiyama M, Murakami Y, Fukushima M, Fujiwara K, et al: Disease-specific variant interpretation highlighted the genetic find-

ings in 2325 Japanese patients with retinitis pigmentosa and allied diseases. J Med Genet 61: 613-620, 2024.

## CQ6 出生前診断や着床前診断を行うことができますか?

### 解説

特定の遺伝子バリエーションの保因者であると判明している場合、出生前診断や着床前診断〔着床前遺伝学的検査(preimplantation genetic testing for monogenic disorders: PGT-M)〕は技術的に実施可能です。出生前診断は、母体への侵襲や妊娠継続に関わる意思決定が必要となるため、医学的・倫理的課題が多く、IRD に対しては現状ほとんど実施されていません。

PGT-M では、遺伝子異常のない胚を選択して移植することで発症を回避できる可能性があります。一方で「命の選別」として倫理的な懸念があることも指摘されています。日本産科婦人科学会は PGT-M の適応を「原則、成人に達する以前に日常生活を強く損なう症状が出現したり、生存が危ぶまれる状況になり、現時点でそれを回避するために有効な治療法がないか、あるいは高度かつ侵襲度の高い治療を行う必要がある状態となる重篤な遺伝性疾患」に限定しています<sup>1)2)</sup>。

## 文 献

- 1) 加藤聖子, 鈴木 直: 公益財団法人日本産科婦人科学会臨床倫理管理委員会: 「重篤な遺伝性疾患を対象とした着床前遺伝学的検査(PGT-M)」に関する見解(解説). 日産婦会誌 76: 719-720, 2024.
- 2) 加藤聖子, 鈴木 直: 公益財団法人日本産科婦人科学会臨床倫理管理委員会: 「重篤な遺伝性疾患を対象とした着床前遺伝学的検査(PGT-M)」に関する細則(解説). 日産婦会誌 76: 721-726, 2024.

## CQ7 RP に影響を与える因子はありますか?(紫外線, 喫煙, 妊娠・出産など)

### 解説

現時点で、紫外線、ブルーライト、光障害、喫煙、妊娠・出産について、RP 患者に対する影響について検証した大規模な調査や、無作為化比較試験などは報告されておらず、小規模な観察研究で影響が検証されているのが現状です。それぞれの項目について、既報を参考に下にまとめます。

### 1. 光, 紫外線, ブルーライト

紫外線は、活性酸素を発生させることにより、網膜に悪影響を及ぼす可能性が示唆されています。しかし、実

際には紫外線やブルーライトは角膜と水晶体によりブロックされるため、網膜にはほぼ到達しません。そのため、通常の太陽光由来の紫外線を過度に心配する必要はありません。また、一部の原因遺伝子による RP では、動物モデル研究から光への曝露が網膜症の進行を早めることが示唆されています<sup>1)~4)</sup>。ヒトへの影響については十分な証拠は揃っていませんが、RP に対して網膜光障害が必ずしもないとは言いきれないため、遮光眼鏡やサングラスの使用は疾患の進行抑制に有効である可能性があります。

## 2. 喫煙

過去に行われた RP 患者の喫煙者と非喫煙者を比較した後方視的研究では、喫煙歴のない患者は喫煙歴がある患者より視力が良く、喫煙者では視力低下や中心網膜の菲薄化といった進行が、喫煙量と関連していることが報告されました<sup>5)</sup>。また、RP マウスモデルにおいても酸化ストレスにより錐体細胞死が誘導されることが報告されています<sup>6)</sup>。

## 3. 妊娠、出産

*USH2A* の遺伝子変異を有する女性の RP 患者を対象とした後方視的研究では、出産経験のある女性は出産経験のない女性と比較して、視力が低下するリスクが高いことが報告されました<sup>7)</sup>。一方で、OCT で視細胞の構造的指標である EZ ラインの変化についての関連は認められず、視細胞構造への影響は明らかではありませんでした。また、RP マウスモデルでは雌の網膜において錐体細胞がより早く変性することが報告されています<sup>8)</sup>。現時点では、ヒトにおいて性差や妊娠、出産が RP に与える影響、および、その原因は分かっておらず、RP の原因遺伝子も多数あるため、さらなる研究が求められています。

## 文 献

- 1) Paskowitz DM, LaVail MM, Duncan JL : Light and inherited retinal degeneration. *Br J Ophthalmol* 90 : 1060-1066, 2006.
- 2) Sudharsan R, Simone KM, Anderson NP, Aguirre GD, Beltran WA : Acute and protracted cell death in light-induced retinal degeneration in the canine model of rhodopsin autosomal dominant retinitis pigmentosa. *Invest Ophthalmol Vis Sci* 58 : 270-281, 2017.
- 3) Maeda A, Maeda T, Imanishi Y, Sun W, Jastrzebska B, Hatala DA, et al : Retinol dehydrogenase (RDH12) protects photoreceptors from light-induced degeneration in mice. *J Biol Chem* 281 : 37697-37704, 2006.
- 4) Sundar JC, Munezero D, Bryan-Haring C, Saravanan T, Jacques A, Ramamurthy V : Rhodopsin signaling mediates light-induced photoreceptor cell death in *rd10* mice through a transducin-independent mechanism. *Hum Mol Genet* 29 : 394-406, 2020.
- 5) Oishi A, Noda K, Birtel J, Miyake M, Sato A, Hasegawa T, et al : Effect of smoking on macular function and retinal structure in retinitis pigmentosa. *Brain Commun* 23 : fcaa117, 2020.
- 6) Komeima K, Rogers BS, Lu L, Campochiaro PA : Antioxidants reduce cone cell death in a model of retinitis pigmentosa. *Proc Natl Acad Sci USA* 103 : 11300-11305, 2006.
- 7) Daich Varela M, Rashid M, Lopes A, Michaelides M : The effects of pregnancy on disease progression of retinitis pigmentosa. *Am J Ophthalmol* 271 : 243-249, 2025.
- 8) Li B, Gografe S, Munchow A, Lopez-Toledano M, Pan ZH, Shen W : Sex-related differences in the progressive retinal degeneration of the *rd10* mouse. *Exp Eye Res* 187 : 107773, 2019.

## CQ8 現在開発中の治療はありますか？

### 解説

開発中の主な治療としては、遺伝子治療、オプトジェネティクス、細胞移植治療、人工網膜があります。これらの治療の多くは、動物実験で高い有効性が示されているものの、寿命が長く視機能低下が緩徐に進行する RP 患者においては、治験でその治療効果の証明が難しいことが開発上の課題になっています。現在、この問題に対応するために試験デザインにさまざまな工夫がなされ、世界で多数の治験が進行中です。

### 1. 遺伝子治療

遺伝子治療とは、特定の遺伝子(群)の働きを変えることで病気の治療を目指す方法の総称です。保険診療で投与可能な治療薬ボレチゲン ネバルボベク(voretigene neparvovec, 製品名: ルクスターナ®注)以外にも<sup>1)</sup>、海外を中心として多くの治療の開発が行われています。なかでも、病因遺伝子が働く網膜の細胞に対して、遺伝子の正常コピーを補う方法の開発が最も活発です。例としては、先天的に視覚障害を呈する Leber 先天盲の病因である *RPE65* 遺伝子バリエーション(変異)に対する前述のボレチゲン ネバルボベクがあります。同じような方法でコロイデレミア(*REPI* 遺伝子)<sup>2)</sup>や X 染色体性 RP(*RPGR* 遺伝子)<sup>3)4)</sup>など、他の数多くの IRD に対する臨床試験が行われました。しかし、*RPE65* 遺伝子に対する治療以外では、まだはっきりとした治療効果は確認されていません。

ほかにも、網膜の細胞死を防ぐことを目的に、神経栄養因子をコードする遺伝子を網膜に導入する治療やゲノム編集技術を使った治療<sup>5)</sup>など、さまざまな新しいタイプの遺伝子治療の治験が行われています。

## 2. オプトジェネティクス

オプトジェネティクスとは、光学(optics)と遺伝学(genetics)を融合させた学問領域で、光応答蛋白質であるチャネルロドプシンを用いて、神経細胞の活動を光で制御する研究手法が報告され、このように名付けられたものです<sup>6)7)</sup>。特に光応答蛋白質を用いた視覚再建は、病因遺伝子とは異なる遺伝子を利用して病気の進行や症状をコントロールする方法の一つであり、網膜外層の障害に起因する疾患に対して光遺伝学(オプトジェネティクス)を応用することで、残存する網膜内層の神経細胞へ光受容能を付与し、視覚再生を構築する治療法が研究されています<sup>8)~10)</sup>。現時点でRPをはじめとする複数の疾患に対して、海外・国内で臨床試験が進行中ではありますが、明確な安全性・治療効果は確認されていません。

## 3. 細胞移植治療

細胞移植治療は、機能が失われた網膜視細胞あるいは網膜色素上皮細胞を置き換える目的で胎児網膜や幹細胞由来の視細胞あるいは網膜色素上皮細胞を網膜下に移植する方法と、幹細胞から分泌される神経栄養因子の網膜細胞への保護効果による疾患の進行抑制を目的として骨髄や脂肪組織由来の幹細胞を移植する方法の2つに分類されます<sup>11)</sup>。臨床において患者を対象に実施された研究としては、前者では摘出眼由来のシート状神経網膜<sup>12)</sup>、胎児網膜由来の網膜(細胞懸濁液)<sup>13)14)</sup>、胎児網膜由来のシート状網膜<sup>15)</sup>、胎児網膜由来のシート状網膜と網膜色素上皮<sup>16)17)</sup>の網膜下移植、人工多能性幹細胞由来の網膜オルガノイド<sup>18)</sup>(シート状網膜)、人工多能性幹細胞由来の網膜色素上皮細胞凝集紐<sup>19)</sup>の網膜下移植、後者では骨髄由来幹細胞の硝子体内注射<sup>20)~23)</sup>、脂肪組織由来間葉系幹細胞の網膜下移植<sup>24)</sup>がこれまでに報告されていますが、いずれも視力、視野の進行した末期の患者を対象としており、多数の患者で視機能の改善が長期に得られたとの報告はありません。現時点で国内、海外ともに、有効性の確立した治療法として継続的な提供は行われていないと考えられます。今後、さらなる症例の蓄積と移植後の視機能の解析が充実することにより、治療として確立していくことが期待されます。

## 4. 人工網膜

人工網膜は、視細胞を失った網膜に残る神経細胞を電気刺激し、光を感じる感覚「フォスフェン(phosphene)」を誘発することにより視覚を再建する装置で、外部カメラや処理装置(体外装置)と、網膜近傍に設置される電極(体内装置)で構成されます<sup>25)26)</sup>。視覚情報はカメラで取得・処理され、電気刺激として網膜に伝えられます。電極の設置位置により、網膜上刺激(米・仏)<sup>27)28)</sup>、網膜下刺激(独)<sup>29)</sup>、脈絡膜上刺激(日本)<sup>30)31)</sup>などの方式があります。海外ではすでに医療機器として承認を得て、RP患者へ埋植されましたが、効果は限定的であり新規埋植は見込まれていません。現在はより高解像度の装置や脳皮質刺

激への開発が進められています。

## 文 献

- 1) Russell S, Bennett J, Wellman JA, Chung DC, Yu ZF, Tillman A, et al : Efficacy and safety of voretigene neparvovec (AAV2-hRPE65v2) in RPE65-mediated inherited retinal dystrophy. *Lancet* 390 : 849-860, 2017.
- 2) MacLaren RE, Groppe M, Barnard AR, Cottrill CL, Tolmachova T, Seymour L, et al : Retinal gene therapy in patients with choroideremia : initial findings from a phase 1/2 clinical trial. *Lancet* 383 : 1129-1137, 2014.
- 3) Cehajic-Kapetanovic J, Xue K, Martinez-Fernandez de la Camara C, Nanda A, Davies A, Wood LJ, et al : Initial results from a first-in-human gene therapy trial on X-linked retinitis pigmentosa caused by mutations in RPGR. *Nat Med* 26 : 354-359, 2020.
- 4) Michaelides M, Besirli CG, Yang Y, de Guimaraes TAC, Wong SC, Huckfeldt RM, et al : Phase 1/2 AAV5-hRKp.RPGR(botaretigene sparoparvovec) gene therapy : safety and efficacy in RPGR-associated X-linked retinitis pigmentosa. *Am J Ophthalmol* 267 : 122-134, 2024.
- 5) Pierce EA, Aleman TS, Jayasundera KT, Ashimatey BS, Kim K, Rashid A, et al : Gene editing for CEP290-associated retinal degeneration. *N Engl J Med* 390 : 1972-1984, 2024.
- 6) Zemelman BV, Lee GA, Ng M, Miesenböck G : Selective photostimulation of genetically charged neurons. *Neuron* 33 : 15-22, 2002.
- 7) Tomita H, Sugano E, Yawo H, Ishizuka T, Isago H, Narikawa S, et al : Restoration of visual response in aged dystrophic RCS rats using AAV-mediated channelopsin-2 gene transfer. *Invest Ophthalmol Vis Sci* 48 : 3821-3826, 2007.
- 8) 栗原俊英 : 第128回日本眼科学会総会評議員会指名講演Ⅱ 視覚とニューロサイエンス 光生物学を基盤とした眼疾患病態生理の理解と治療開発. *日眼会誌* 129 : 354-378, 2025.
- 9) Katada Y, Yoshida K, Serizawa N, Lee D, Kobayashi K, Negishi K, et al : Highly sensitive visual restoration and protection via ectopic expression of chimeric rhodopsin in mice. *iScience* 26 : 107716, 2023.
- 10) Sakai D, Tomita H, Maeda A : Optogenetic therapy for visual restoration. *Int J Mol Sci* 23 : 15041, 2022.
- 11) Ozaki A, Sakai D, Mandai M : hPSC-based treatment of retinal diseases-current progress and challenges. *Adv Drug Deliv Rev* 221 : 115587, 2025.
- 12) Berger AS, Tezel TH, Del Priore LV, Kaplan HJ : Photoreceptor transplantation in retinitis pigmentosa : short-term follow-up. *Ophthalmology* 110 : 383-391, 2003.
- 13) Das T, del Cerro M, Jalali S, Rao VS, Gullapalli

- VK, Little C, et al : The transplantation of human fetal neuroretinal cells in advanced retinitis pigmentosa patients : results of a long-term safety study. *Exp Neurol* 157 : 58-68, 1999.
- 14) Humayun MS, de Juan E Jr, del Cerro M, Dagnelie G, Radner W, Sadda SR, et al : Human neural retinal transplantation. *Invest Ophthalmol Vis Sci* 41 : 3100-3106, 2000.
- 15) Radtke ND, Aramant RB, Seiler M, Petry HM : Preliminary report : indications of improved visual function after retinal sheet transplantation in retinitis pigmentosa patients. *Am J Ophthalmol* 128 : 384-387, 1999.
- 16) Radtke ND, Seiler MJ, Aramant RB, Petry HM, Pidwell DJ : Transplantation of intact sheets of fetal neural retina with its retinal pigment epithelium in retinitis pigmentosa patients. *Am J Ophthalmol* 133 : 544-550, 2002.
- 17) Radtke ND, Aramant RB, Petry HM, Green PT, Pidwell DJ, Seiler MJ : Vision improvement in retinal degeneration patients by implantation of retina together with retinal pigment epithelium. *Am J Ophthalmol* 146 : 172-182, 2008.
- 18) Hirami Y, Mandai M, Sugita S, Maeda A, Maeda T, Yamamoto M, et al : Safety and stable survival of stem-cell-derived retinal organoid for 2 years in patients with retinitis pigmentosa. *Cell Stem Cell* 30 : 1585-1596.e6, 2023.
- 19) Sakai D, Mandai M, Hiramami Y, Yamamoto M, Ito SI, Igarashi S, et al : Transplant of induced pluripotent stem cell-derived retinal pigment epithelium strips for macular degeneration and retinitis pigmentosa. *Ophthalmol Sci* 5 : 100770, 2025.
- 20) Siqueira RC, Messias A, Voltarelli JC, Scott IU, Jorge R : Intravitreal injection of autologous bone marrow-derived mononuclear cells for hereditary retinal dystrophy : a phase I trial. *Retina* 31 : 1207-1214, 2011.
- 21) Park SS, Bauer G, Abedi M, Pontow S, Panorgias A, Jonnal R, et al : Intravitreal autologous bone marrow CD34+ cell therapy for ischemic and degenerative retinal disorders : preliminary phase 1 clinical trial findings. *Invest Ophthalmol Vis Sci* 56 : 81-89, 2014.
- 22) Siqueira RC, Messias A, Messias K, Arcieri RS, Ruiz MA, Souza NF, Martins LC, Jorge R : Quality of life in patients with retinitis pigmentosa submitted to intravitreal use of bone marrow-derived stem cells (Reticell-clinical trial). *Stem Cell Res Ther* 6 : 29, 2015.
- 23) Tuekprakhon A, Sangkitporn S, Trinavarat A, Pawestri AR, Vamvanij V, Ruangchainikom M, et al : Intravitreal autologous mesenchymal stem cell transplantation : a non-randomized phase I clinical trial in patients with retinitis pigmentosa. *Stem Cell Res Ther* 12 : 52, 2021.
- 24) Oner A, Gonen ZB, Sinim N, Cetin M, Ozkul Y : Subretinal adipose tissue-derived mesenchymal stem cell implantation in advanced stage retinitis pigmentosa : a phase I clinical safety study. *Stem Cell Res Ther* 7 : 178, 2016.
- 25) 神田寛行, 不二門 尚 : 人工網膜による視覚再生. *日本の眼科* 82 : 1612-1615, 2011.
- 26) 神田寛行, 不二門 尚 : 人工網膜. *医学のあゆみ* 236 : 150-151, 2011.
- 27) Humayun MS, de Juan E Jr, Dagnelie G, Greenberg RJ, Propst RH, Phillips DH : Visual perception elicited by electrical stimulation of retina in blind humans. *Arch Ophthalmol* 114 : 40-46, 1996.
- 28) Keseru M, Feucht M, Bornfeld N, Laube T, Walter P, Rossler G, et al : Acute electrical stimulation of human retina with an epiretinal electrode array. *Acta Ophthalmol* 90 : e1-e8, 2012.
- 29) Zrenner E, Bartz-Schmidt KU, Benav H, Besch D, Bruckmann A, Gabel VP, et al : Subretinal electronic chips allow blind patients to read letters and combine them to words. *Proc Biol Sci* 278 : 1489-1497, 2011.
- 30) Kanda H, Morimoto T, Fujikado T, Tano Y, Fukuda Y, Sawai H : Electrophysiological studies of the feasibility of suprachoroidal-transretinal stimulation for artificial vision in normal and RCS rats. *Invest Ophthalmol Vis Sci* 45 : 560-566, 2004.
- 31) Fujikado T, Kamei M, Sakaguchi H, Kanda H, Morimoto T, Ikuno Y, et al : Testing of semichronically implanted retinal prosthesis by suprachoroidal-transretinal stimulation in patients with retinitis pigmentosa. *Invest Ophthalmol Vis Sci* 52 : 4726-4733, 2011.
-